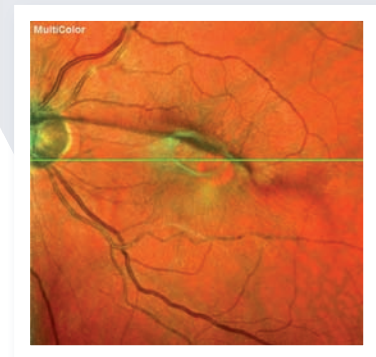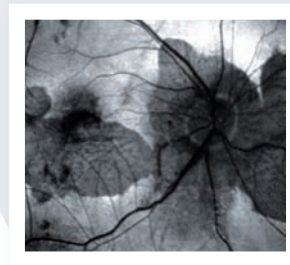
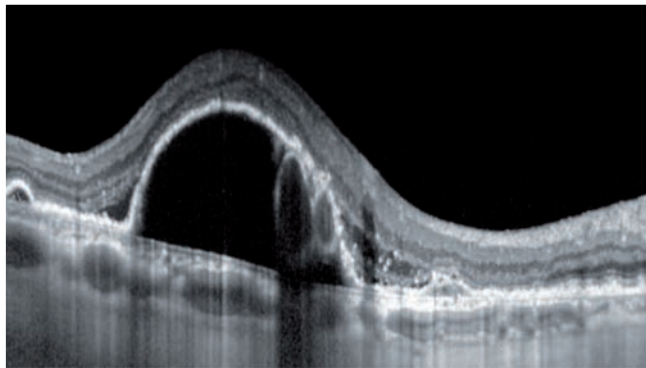
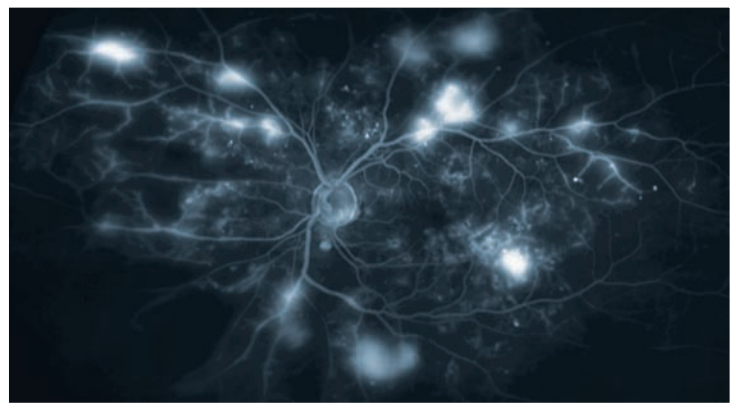


# d'Ophthalmologie

Tout ce qui est utilisé et prescrit en Ophtalmologie



- SYMPOSIUMS SFO 2012
- UNE DIPLOPIE INATTENDUE
- LA CONTACTOLOGIE À TRAVERS LA PRESSE
- UN ŒIL ROUGE SOUS LENTILLE





L'ophtalmologie vit une époque extraordinaire. L'avènement des nouveaux moyens d'imagerie couplés aux méthodes d'examen plus traditionnelles nous a permis de réelles avancées dans l'investigation des pathologies rétinienne. Ils nous permettent d'appréhender plus précisément chaque pathologie tant sur le plan diagnostique que pour en établir le pronostic ou guider un éventuel traitement. À l'inverse, l'essor de ces nouveaux moyens d'exploration nous a montré à quel point ces pathologies étaient complexes. Le concept d'imagerie multimodale est né de ce constat : celui de la complémentarité des différentes méthodes d'imagerie pour appréhender dans sa globalité une maladie. La sémiologie devient de fait de plus en plus précise, permettant de guider la thérapeutique de façon optimale. Le suivi des patients en est affiné et l'ophtalmologiste peut adapter sa prise en charge au cas par cas. Chaque exploration conserve donc son intérêt dans l'étude de ces pathologies, le tout étant d'en connaître les indications et les limites. Dans ce dossier, nous nous proposons de vous présenter une revue de l'imagerie multimodale dans les principales pathologies rétinienne (DMLA exceptée).

Nous tenons à remercier les auteurs qui vont nous montrer une iconographie abondante et d'une extrême qualité.

Franck Fajnkuchen détaille la vasculopathie polypoïdale qui, parfois, se différencie mal de la DMLA exsudative. Il montre l'intérêt, dans cette pathologie, de l'angiographie au vert d'indocyanine (ICG) tout en rappelant les principaux signes à l'OCT.

Sarah Mrejen qui est actuellement dans l'équipe de R. Spaide et L. Yannuzzi à New York aborde la CRSC. Elle différencie les formes classiques des formes chroniques qui bénéficient pleinement de l'imagerie multimodale, avec l'autofluorescence, entre autres, qui évalue l'étendue des lésions.

Bénédicte Dupas détaille l'imagerie multimodale dans la rétinopathie diabétique. Les rétinophotographies couleurs permettent de grader la rétinopathie périphérique avec précision quand l'angiographie à la fluorescéine et l'OCT restent souvent nécessaires pour évaluer un œdème maculaire. Elle reprend les indications et l'apport de chacune de ces techniques dans la rétinopathie diabétique.

Stéphanie Baillif intervient dans les occlusions veineuses. L'apport de l'ICG pour diagnostiquer des macroanévrismes veineux accessibles à un traitement par laser est l'un des exemples abordés.

David Gaucher passe en revue la myopie forte où l'OCT est devenue indispensable pour dépister un schisis maculaire ou une macula bombée sur ces yeux souvent difficilement examinables à la lampe à fente. Il rappelle également l'importance de l'angiographie pour le diagnostic et le suivi des néovaisseaux choroïdiens.

Enfin, un dernier article montre quelques images couleurs du dernier module trichromie de l'HRA. Ces images couleurs confocales nous apportent de nombreuses informations parfois difficiles à obtenir sur une rétinophotographie standard.

Tous ces points ne sont que des exemples et nous espérons que vous aurez plaisir à parcourir ces articles richement illustrés. L'œil, organe majoritairement translucide, se prête de façon idéale à l'imagerie... profitons-en !

Vincent Gualino<sup>1</sup>  
Benjamin Wolff<sup>2</sup>

1. Clinique Honoré-Cave, Montauban ;

CHU Paule de Viguier, Toulouse ; Hôpital Lariboisière, Paris

2. Fondation Rothschild, Paris ; Centre d'exploration de la rétine Kleber, Lyon

#### Comité scientifique

Jean-Paul Adenis (Limoges)  
Vincent Borderie (Paris)  
Tristan Bourcier (Strasbourg)  
Antoine Brézin (Paris)  
Béatrice Cochener (Brest)  
Joseph Colin (Bordeaux)  
Danielle Denis (Marseille)  
Philippe Denis (Lyon)  
Serge Doan (Paris)  
Pascal Dureau (Paris)  
Eric Frau (Paris)  
Alain Gaudric (Paris)  
Yves Lachkar (Paris)  
François Maleceza (Toulouse)  
Pascal Massin (Paris)  
Christophe Morel (Marseille)  
Pierre-Jean Pisella (Tours)  
Eric Souied (Créteil)  
Ramin Tadayoni (Paris)

#### Comité de rédaction

Florent Aptel (Grenoble)  
Stéphane Arnavielle (Paris)  
Esther Blumen-Ohana (Paris)  
Catherine Creuzot-Garcher (Dijon)  
Jean-Baptiste Daudin (Paris)  
Pierre Fournié (Toulouse)  
Florence Malet (Bordeaux)  
Aurore Muselier (Dijon)  
Véronique Pagot-Mathis (Toulouse)  
Dominique Pietrini (Paris)  
Maté Strehö (Paris)  
Catherine Vignal-Clermont (Paris)  
Benjamin Wolff (Paris)

#### Rédacteur en chef

Dr Vincent Gualino  
Tél. : 05 63 03 03 04  
v.gualino@cahiers-ophtalmologie.com

#### Directeur de la publication

Jean-Paul Abadie  
jp.abadie@cahiers-ophtalmologie.com

#### Publicité - Direction des opérations

Corine Ferraro  
Tél. : 01 34 04 21 01 - 06 31 88 71 84  
c.ferraro@cahiers-ophtalmologie.com

#### Assistante de direction

Laetitia Hilly : 01 34 04 21 44  
l.hilly@cahiers-ophtalmologie.com

#### Maquettiste

Cécile Milhau : 06 26 79 16 43  
c.milhau@editorial-assistance.fr

#### Abonnements

(10 numéros par an) : France : 55 euros,  
Étudiants (à titre individuel et sur  
justificatif) : 30 euros, Étranger : 70 euros  
règlement à l'ordre d'Ediss  
Voir le bulletin d'abonnement sous le sommaire

#### Les Cahiers d'Ophtalmologie

Ediss,

Immeuble ISBA, Allée de la Gare,  
95570 Bouffemont,  
Tél. : 01 34 04 21 44 - Fax : 01 34 38 13 99  
contact@editorial-assistance.fr

[www.contacto.fr](http://www.contacto.fr)

Le site de la prescription médicale en contactologie

RCS Pontoise B 395 287 766  
ISSN : 1260-1055

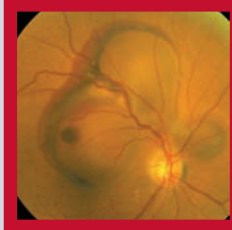
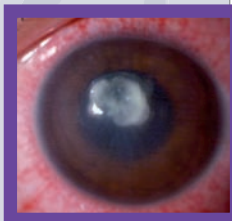
Dépôt légal à parution

#### Impression

Imprimerie de Champagne  
Z.I. des Franchises  
52200 Langres

Adhérent au CESSIM

Couverture : C. Delahaye-Mazza,  
B. Dupas,  
F. Fajnkuchen,  
D. Gaucher, V. Gualino,  
B. Guignier,  
O. Heldenbergh,  
G. Quentel, B. Wolff



# Sommaire

n°162 - Septembre 2012

## Les Actualités

- 4 Délais d'attente : les patients aux côtés des ophtalmologistes
- 7 Avastin-Lucentis : rétropédalage du ministère de la Santé

## Cahier Optique

- 40 Cas n° 25. Diplopie inattendue après opération de la cataracte du premier œil...  
Michael Assouline, Jean-Pierre Meillon

## Cahier Contactologie

- 43 La contactologie à travers la presse  
Thomas Gaujoux
- 45 Complete® RevitaLens : des études à la pratique  
Véronique Barbat

## Cahier Clinique

- 49 La présentation de l'interne. Un œil rouge sous lentille  
Arnaud Bonnabel, Aurore Muselier

## SFO 2012 Symposiums

- 18 Prise en charge des OM des uvéites et occlusions veineuses par injection intravitréennes de corticoïdes  
Stéphanie Baillif-Gostoli
- 22 À propos du lancement de l'Optalmic HR 1 Day Progressive  
Véronique Barbat
- 25 Thérapies géniques oculaires. Les premiers essais cliniques sur l'être humain
- 27 2012 : La multifocalité C2 intègre de nouveaux progrès  
Véronique Barbat
- 30 Une nouvelle approche dans le diagnostic et le traitement de la sécheresse oculaire évaporative  
Serge Doan
- 34 Chirurgie et aspects médico-légaux : actualités en 2012  
Thomas Gaujoux
- 36 Rétine et glaucome : ce qui va changer pour vous en OCT  
Otman Sandali

## Dossier Rétine

Coordination et éditorial : V. Gualino et B. Wolff

- 50 Imagerie multimodale de la vasculopathie choroïdienne polypoïdale  
Franck Fajnkuchen, Benjamin Wolff, Corinne Delahaye-Mazza, Gabriel Quentel
- 56 Imagerie multimodale de la chorio-rétinopathie séreuse centrale  
Sarah Mrejen
- 60 Imagerie multimodale dans la rétinopathie diabétique  
Bénédicte Dupas
- 65 Imagerie multimodale dans les occlusions veineuses rétinienne  
Stéphanie Baillif
- 68 Imageries multimodales de la myopie  
Benoit Guignier, David Gaucher
- 72 Premières images du Multicolor™ – Scanning Laser Imaging  
Vincent Gualino, Olivier Heldenbergh, Benjamin Wolff

Dans ce numéro : encartage programmes AOP et ACR

## Bulletin d'abonnement

- Oui, je m'abonne aux Cahiers d'Ophtalmologie pour un an (10 numéros)\* \*déductible de vos frais professionnels
- France : 55 euros  Étudiants français (à titre individuel et sur justificatif) : 30 euros  Autres pays : 70 euros
- Je joins mon règlement de ..... € à l'ordre d'EDISS par  Chèque bancaire  Chèque postal  Autre
- Je souhaite recevoir une facture pour ma comptabilité  Je réglerai à réception de votre facture

Nom ..... Prénom .....

Adresse complète : .....

Code postal [ ] [ ] [ ] [ ] [ ] Ville .....

Merci de préciser :

Votre mode d'exercice :  libéral  hospitalier

Autre (Précisez SVP) : .....

Votre année de thèse : .....

Votre e-mail : .....

Adressez ce bulletin à :  
Les Cahiers d'Ophtalmologie  
Immeuble ISBA, Allée de la Gare,  
95570 Bouffemont  
Tél. : 01 34 04 21 44 - Fax : 01 34 38 13 99  
contact@editorial-assistance.fr

BU 162



### Délais d'attente : les patients aux côtés des ophtalmologistes

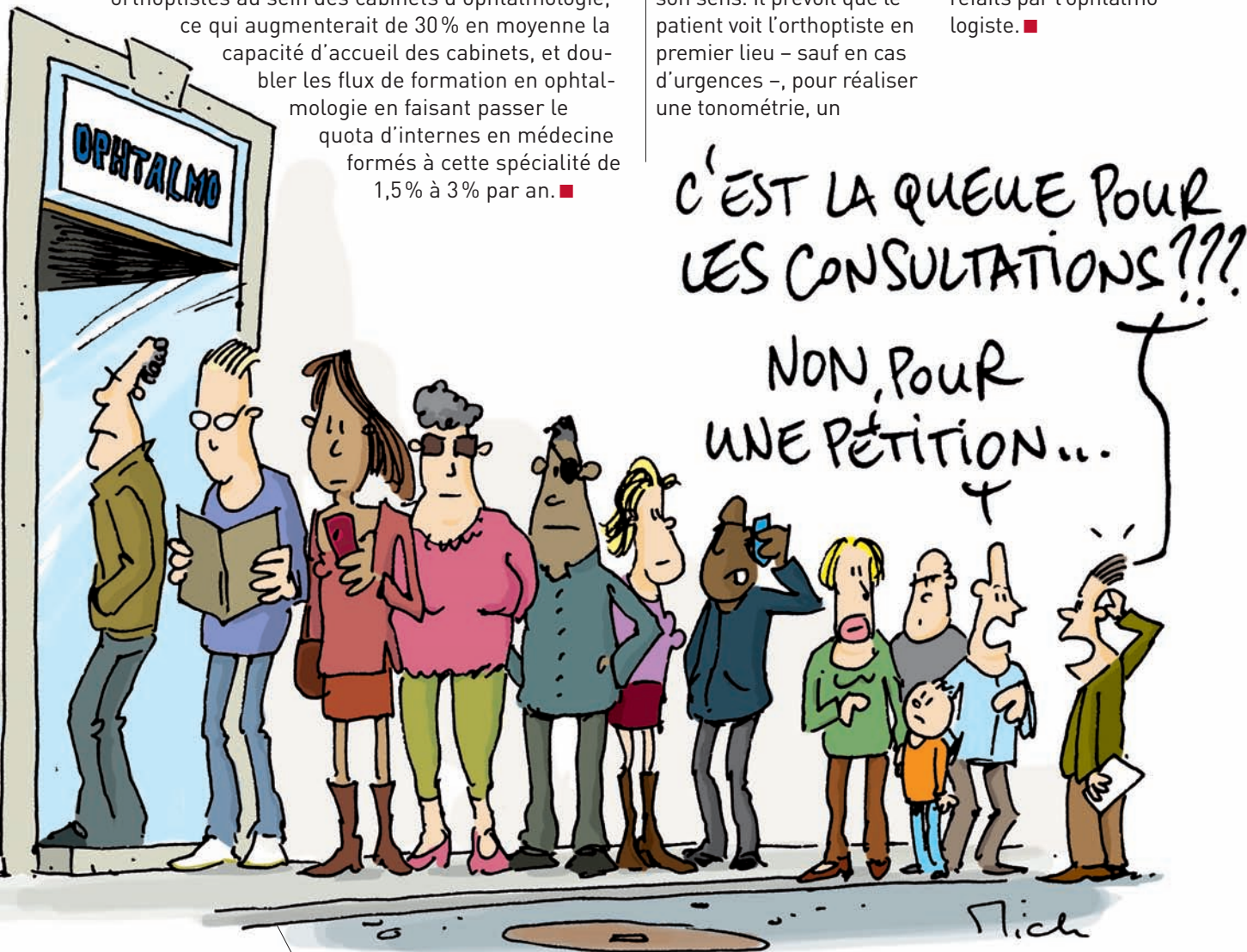131 400 signatures en cinq mois ! La pétition proposée par le Snof en avril dernier pour endiguer la pénurie de praticiens trouve manifestement un écho chez les patients. Et d'après le Dr Jean-Bernard Rottier, le président du Snof (Syndicat national des ophtalmologistes de France), « les patients sont en phase avec les solutions que nous proposons. Il faut dire que la situation est dramatique pour eux comme pour nous, les délais d'attente pouvant atteindre six mois, voire un an dans certaines régions. » En effet, le Snof ne se contente pas de tirer la sonnette d'alarme. Parallèlement à la pétition disponible chez les professionnels, le Snof fait connaître ses deux propositions pour limiter les délais d'attente : développer les délégations de tâches aux

orthoptistes au sein des cabinets d'ophtalmologie, ce qui augmenterait de 30 % en moyenne la capacité d'accueil des cabinets, et doubler les flux de formation en ophtalmologie en faisant passer le quota d'internes en médecine formés à cette spécialité de 1,5 % à 3 % par an. ■

### Coopération ophtalmo-orthoptistes : le Nord-Pas-de-Calais prend les devants

Début août, l'agence régionale de santé (ARS) Nord-Pas-de-Calais a signé le premier protocole de coopération entre ophtalmologistes et orthoptistes, version HPST (Hôpital, patients, santé et territoire). Dans une région où les délais d'attente pour un rendez-vous varient entre six mois et un an, ce protocole prend évidemment tout son sens. Il prévoit que le patient voit l'orthoptiste en premier lieu – sauf en cas d'urgences –, pour réaliser une tonométrie, un

autoréfractométrie puis une mesure de l'acuité visuelle et de la réfraction, et enfin un bilan oculomoteur et sensoriel. La consultation chez l'ophtalmologiste n'intervient qu'après. L'ARS espère aussi augmenter le temps médical de l'ophtalmologiste. Mais la Haute autorité de santé sera vigilante, notamment sur le nombre d'exams refaits par l'ophtalmologiste. ■



## Dépassement d'honoraires : le dossier chaud de la rentrée

Les professionnels de la vue ne sont pas les seuls à vouloir rallier les patients à leur cause. L'Union nationale des médecins spécialistes confédérés (Umespe) a décidé d'adopter la même stratégie pour peser sur les négociations sur les dépassements d'honoraires, qui devaient reprendre le 5 septembre. L'Umespe a donc lancé une campagne d'affichage dans les cabinets des spécialistes libéraux pour attirer l'attention des patients sur « le véritable coût » des actes médicaux. Le syndicat souligne que le tarif des actes « est bloqué depuis 20 ans par la Sécurité

sociale » alors qu'en dix ans seulement, le tarif d'une coupe de cheveux pour homme a, lui, doublé. Pour autant, l'Umespe ne compte que sur cette campagne pour faire entendre sa voix. Jean-François Rey, son président, a fait savoir qu'il souhaitait que les 300 praticiens qui facturent des honoraires hors normes « *sortent volontairement du secteur 2 et poursuivent leur activité en secteur 3* ». Pour les autres, l'Umespe a précisé que le « contrat de solidarité et d'accès au soin » du ministère l'intéressait. Si ce contrat est ouvert à l'ensemble des spécialistes de secteur 2,

s'il ne prévoit aucune sanction, l'idée de limiter les dépassements à 100% du tarif de la Sécurité sociale le séduit. Charge ensuite aux complémentaires de prendre intégralement en charge ce dépassement. Mais, là, pas sûr que les mutuelles acceptent sans broncher... Les derniers chiffres de l'assurance-maladie, datant de juillet, révélaient que les dépassements sont restés stables en 2011, à 2,4 milliards d'euros. En montant total, ce sont les chirurgiens qui ont le plus contribué aux dépassements, suivis des ophtalmologistes (349 millions). ■

## Le fiasco du DMP ?

210 millions d'euros pour 158 000 DMP ouverts. La Cour des comptes a fait un bilan d'étape du dossier médical personnel depuis sa mise en place en 2004. Très critiques, les sages de la rue Cambon pointent du doigt le désengagement de l'état et notamment l'absence de suivi de ces dépenses par l'assurance-maladie. « *Il est temps que l'État définisse enfin, dans une concertation étroite avec tous les acteurs, une stratégie d'ensemble pour intégrer le DMP dans une vision globale de l'organisation du dispositif de soins et des systèmes d'information en santé* », conclut la Cour des comptes. Cette dernière n'enterre pas pour autant le DMP puisqu'elle observe « *une assez forte corrélation entre dépenses engagées et DMP créés* », dans certaines régions dynamiques. Le million de DMP ouverts sur 12 mois en 2013 dans 16 régions reste donc l'objectif en point de mire. Devant la charge appuyée, l'Agence des systèmes d'information partagés de santé (Asip) a voulu défendre son bilan. Elle demande à ce que le rapport de la Cour des comptes soit publié dans son intégralité car il « *constitue une photographie objective de ce qu'a coûté réellement le DMP et il distingue bien les périodes qui ont jalonné sa conception et son déploiement* ». La critique sur la carence du pilotage ministériel est aussi partagée par l'Asip. ■

## Le déremboursement des lunettes sérieusement envisagé

Sauver la sécu en déremboursant les lunettes, le scénario n'est pas nouveau mais il est relancé. Cette fois, c'est l'Igas (Inspection générale des affaires sociales) qui l'envisage. Dans son rapport publié en juillet où il égraine plusieurs propositions pour maîtriser l'Ondam (objectif national des dépenses d'assurance-maladie), l'Igas écrit noir sur blanc : « Si l'option d'un déremboursement par blocs devait être retenue, (...) les transferts pourraient être prioritairement envisagés sur le champ de l'optique, (...), des cures thermales et des soins dentaires adultes ». Et il chiffre l'économie que représenterait une telle mesure : 170 millions d'euros. Pour l'Igas, les prothèses auditives pourraient subir le même sort, ce qui rajouterait 91 millions d'euros d'économies. Pour le moment, il semble que Marisol Touraine, la ministre de la Santé n'ait pas

l'intention de suivre les préconisations de l'Igas. En revanche, une autre proposition pourrait recueillir un avis plus favorable. Pour réduire les dépenses de santé, l'inspection générale des affaires sociales voit d'un très bon œil les réseaux de soins dédiés déployés par certains Ocam, ces réseaux agréés de complémentaire santé associant « *modération tarifaire et souvent qualité* », dit l'Igas. Les auteurs du rapport proposent donc de modifier le code de la mutualité afin de permettre « *aux mutuelles de pratiquer des remboursements différenciés selon que leurs affiliés s'adressent ou non aux professionnels recommandés* », comme le font déjà les institutions de prévoyance et les entreprises d'assurance. Autrement dit, en venir à pénaliser les assurés qui ne jouent pas la carte des réseaux. ■

## « Il faut étatiser la santé »

Les propositions de Terra Nova sur le système de santé décoiffent. Sur la gouvernance, le *think tank* proche du Parti socialiste n'y va pas par quatre chemins. Il se prononce en faveur d'« un État sanitaire fort » et « quitte à aller à rebours d'une idée répandue, notamment au sein de la profession médicale, expliquent les auteurs du rapport, une étatisation accrue de l'administration sanitaire est aujourd'hui indispensable ». La traduction concrète de cette idée, c'est le transfert de l'administration du secteur ambulatoire de l'assurance-maladie vers l'État. Exit donc le système conventionnel et vive la régionalisation. Pour juguler les dépenses de santé, Terra Nova préconise la création d'une « autorité de régulation de l'assurance complémentaire santé » puisque les complémentaires prennent de plus en plus d'importance dans la prise en charge des médicaments. Autre proposition détonnante : en finir avec le médecin de famille. Pour eux, cette référence au médecin de famille est dépassée à l'heure d'un exercice plus collectif. ■

## FEMCAT, un projet innovant sélectionné

FEMCAT, c'est le nom du projet chargé de valider l'utilité clinique et médico-économique de la chirurgie de la cataracte par le laser femtoseconde. Il fait partie des deux heureux élus qui ont été sélectionnés dans le cadre du programme de soutien aux techniques innovantes (PSTIC). Piloté par le CHU de Bordeaux, FEMCAT devra vérifier que cette technique assure une meilleure sécurité chirurgicale, diminue l'incidence des complications et facilite une récupération anatomique et visuelle plus rapide. Quelque 2000 patients devraient être recrutés dans cinq centres. ■

## « L'ultraqualité » de la chirurgie française, un argument vendeur

Résorber son déficit en développant l'accueil des riches patients étrangers, c'est l'équation que souhaite résoudre l'AP-HP. C'est pourquoi elle a signé un accord avec une société du Moyen-Orient dans le courant de l'été. Cette dernière sera chargée de l'envoi des dossiers, des visas, du transfert des malades... Les soins de ces patients étrangers, qui ne devraient pas représenter plus de 1% de l'ensemble des malades, seront facturés à un prix plus élevé. L'Assistance publique-hôpitaux de Marseille a fait savoir qu'elle allait s'engager sur la même voie. « On veut devenir le CHU de la Méditerranée, vendre l'ultraqualité de notre médecine dans le domaine de la chirurgie de la main, de la radiochirurgie et de l'ophtalmologie », a précisé Bastien Ripert, chef de cabinet du directeur général de l'AP-HM. ■

## DMLA

### Menace levée sur le traitement de la DMLA

« Entre la bourse ou la vue », l'ARS Paca a finalement choisi la vue ! Fin juin, un ophtalmologiste avait alerté ses confrères : la caisse régionale de l'assurance-maladie avait décidé que les établissements de santé voulant utiliser le forfait SE2 (60 euros), dans le cadre des injections de ranibizumab pour la prise en charge des patients atteints de dégénérescences maculaires exsudatives, devaient alors fournir le produit (1093,71 euros). Pour le Dr Jean-Bernard Rottier, président du Snof, l'attitude de la caisse régionale d'assurance-maladie de Paca était « réglementairement juste mais médicalement dramatique car elle conduit à l'arrêt de facto de 80% des injections. En pratique, seuls les médecins de secteurs 2 ont la possibilité légale de demander un

complément d'honoraires permettant de dédommager la clinique pour la mise à disposition du personnel et de la salle stérile. La contagion aux autres régions n'est pas à exclure. À l'heure où les compléments d'honoraires sont montrés du doigt, la caisse de Paca les rend obligatoires. » Manifestement, les arguments du Snof ont été entendus puisque mi-août, la direction régionale du service médical de l'assurance-maladie de la région Paca a fait marche arrière. Le remboursement du ranibizumab en sus du forfait sécurité environnement (SE2) reste donc d'actualité dans le traitement de la DMLA. Le Dr Vincent Sciorfino, directeur régional du service médical Paca/Corse, a informé le Snof que « le problème était réglé par un courrier du ministère en date du 26 juillet ». ■

### Extension d'indications pour le Lucentis®

Le Journal officiel du 22 juin 2012 a publié l'arrêté de remboursement du Lucentis® dans les deux extensions d'indications suivantes :

- l'OMD (œdème maculaire du diabétique) : « patients ayant une baisse d'acuité visuelle inférieure ou égale à 5/10 consécutive à un œdème maculaire diabétique non éligible au traitement par laser, c'est-à-dire en cas de forme diffuse ou de fuites proches du centre de la macula, et chez lesquels la prise en charge du diabète a été optimisée » ;
- l'OVR (occlusion veineuse rétinienne) : « traitement de la baisse visuelle due à l'œdème maculaire secondaire à une occlusion de branche veineuse rétinienne (OBVR) ou de la veine centrale de la rétine (OVCR), et aux posologies de l'AMM ». Cet arrêté comporte en annexe la nouvelle FIT (fiche d'information thérapeutique) de Lucentis® incluant ces deux nouvelles indications. ■

Prix unitaire : 1 109,15 euros.



## Avastin-Lucentis : rétropédalage du ministère de la Santé

Une directive du ministère de la Santé durant l'été (11 juillet 2012) a provoqué un émoi non négligeable chez les ophtalmologistes. En effet, cette directive envoyée à toutes les pharmacies des établissements de santé (publics et privés) sous-entendait l'interdiction absolue d'utiliser l'Avastin® (bévacizumab) en ophtalmologie: «*la préparation de seringues par répartition aseptique d'une solution de bévacizumab pour injection intravitréenne est interdite, compte tenu de l'existence d'une spécialité adaptée (Lucentis®, ranibizumab) possédant une AMM pour le traitement de la DMLA et spécifiquement formulée et présentée pour les injections intravitréennes.*»

Consternation des ophtalmologistes, qui ne comprennent pas pourquoi le ministère prend une directive aussi radicale sur un sujet où de nombreux facteurs rentrent en compte. Plusieurs articles dans les médias, notamment *Le Figaro*, dont l'intervention du Pr Dominique Chauvaud (Hôtel-Dieu, Paris), témoignent de cette incompréhension, d'autant que l'Avastin® est surtout utilisé en France dans des indications où le Lucentis® n'a pas d'AMM et de remboursement.

Rétropédalage de la ministre de la Santé via un communiqué de la direction générale de la Santé le 30 juillet. Marisol Touraine pourrait revoir cette décision d'interdiction: «*(elle) a demandé que soit envisagée une extension de l'autorisation de mise sur le marché de l'Avastin® et que soit réexaminé le prix de la spécialité Lucentis®.*»

Pour enfin avoir une dernière directive le 10 août clarifiant la situation. La préparation d'Avastin® est interdite là où le Lucentis® a l'AMM: DMLA, œdème maculaire des occlusions veineuses et œdème maculaire du diabétique. Cette préparation reste autorisée pour les autres indications. Une demande de RTU (recommandation temporaire d'utilisation) est en cours pour ces autres indications. ■

Vincent Gualino

## Recherche

### Un effet des lentilles avec protection UV sur le maintien de la densité des pigments maculaires ?

Selon une étude sponsorisée par Johnson & Johnson Vision Care Inc. présentée le 25 mai 2012 au congrès du BCLA (British Contact Lens Association)<sup>1</sup>, la protection d'une lentille de contact contre les UV pourrait avoir un effet sur le maintien de la densité des pigments maculaires sur l'œil qui peuvent retarder le développement de la dégénérescence maculaire liée à l'âge.

Un premier groupe de vingt patients a porté des lentilles de contact avec protection UV tandis que le second groupe (n = 20) a porté des lentilles dont le matériau offrait une protection UV minimale. Les niveaux de densité de

pigments maculaires se sont révélés significativement plus élevés (p < 0,05) pour les yeux ayant porté des lentilles de contact avec protection UV (0,41±0,13) en comparaison de ceux du second groupe (0,33±0,15).

Il n'a pas été noté de différence significative concernant la santé oculaire, l'amplitude d'accommodation, le parcours accommodatif et la courbe de réponse objective au stimulus.

Rappelons que les lentilles de contact avec protection UV ne peuvent se substituer au port de lunettes avec filtre UV car elles ne recouvrent pas l'intégralité des tissus oculaires. ■

1. Wolffsohn J et al. Does blocking ultra-violet light with contact lenses benefit eye health? Presented May 25th, 2012, 2012 British Contact Lens Association Clinical Conference.

### Vers un nouveau facteur de risque pour la DMLA exsudative

L'infection chronique par le virus CMV (cytomégalovirus) du groupe herpes pourrait devenir un nouveau facteur de risque de la DMLA exsudative.

Une équipe américaine vient de publier dans la revue en ligne *PlosPathogens*<sup>1</sup> des résultats allant dans ce sens. Après avoir montré un taux sérique d'anticorps anti-CMV plus élevé chez les patients présentant une DMLA exsudative, cette équipe vient de réaliser un modèle de souris confortant cette hypothèse. Les souris chez lesquelles ont été provoqués des néovaisseaux choroïdiens présentent des formes plus sévères de ces néovaisseaux

lorsqu'elles sont infectées par le CMV, plus particulièrement lorsque l'infection est chronique. L'infection par le CMV provoque une stimulation de la production de molécules proangiogéniques, dont le VEGF, par les macrophages. Cette activation des macrophages a été constatée *in vivo* et *in vitro*. Elle est réversible à l'introduction d'un traitement antiviral.

Ces résultats sont à confirmer chez l'Homme, mais ils pourraient ouvrir la voie à un traitement complémentaire antiviral ciblé chez des patients ayant une infection chronique au CMV et une DMLA exsudative. ■ Vincent Gualino

1. <http://www.plospathogens.org/article/info%3Adoi%2F10.1371%2Fjournal.ppat.1002671>

## Initiatives

**Français, encore un effort pour votre vue !**

Depuis 2005, l'Asnav (Association nationale pour l'amélioration de la vue) interroge les Français sur leur comportement en termes de santé visuelle au travers d'une étude barométrique. Pour cette 8<sup>e</sup> édition réalisée en avril 2012, il ressort que la vue est la préoccupation n°1 des Français, devant les maladies cardiovasculaires ou au même niveau que les problèmes dentaires pour les enfants. Ils font contrôler leur vue plus régulièrement puisque 77% l'ont fait depuis moins de deux ans contre 66% en 2005... À noter tout de même que plus de 40% d'entre eux pensent pouvoir détecter eux-mêmes un problème de vue et qu'environ un million de Français au-delà de 16 ans n'ont jamais fait contrôler leur vue !

Certaines situations à risque au quotidien sont mésestimées, notamment la fatigue visuelle due à l'usage des produits *high tech*. Ainsi, 15% des plus jeunes de 16 à 24 ans qui ont une correction visuelle ne portent pas leurs lunettes ou lentilles pendant qu'ils sont sur leur ordinateur... alors que cette tranche d'âge déclare passer environ 2h30 par jour à cette activité. Il en est de même des risques liés au soleil pour les yeux : alors que 85% des Français pensent les connaître, 37% seulement estiment que les rayons UV sont plus dangereux pour la peau que pour les yeux, et si 84% possèdent des lunettes de soleil, ce taux tombe à 68% pour leurs enfants. Certes, ces derniers sont plus nombreux à les porter à la mer (63%, +4 points) ou à la montagne (62%, +1 point), mais ils ne sont que 25% à en porter pour faire du sport.

En matière de corrections, les lentilles apparaissent comme un produit «jeunes» : 16% d'entre eux nécessitant une correction ont eu une prescription de lentilles (contre seulement 6% pour l'ensemble des Français). De même, deux fois plus de jeunes de 16 à 24 ans que la moyenne des Français envisagent le recours à la chirurgie réfractive pour leur myopie. Cette enquête montre que beaucoup d'idées reçues ou même fausses concernant la vision restent à combattre et que les Français doivent encore progresser dans la connaissance des conséquences possibles d'une vision altérée. ■

**... ce que confirme le baromètre international Bausch + Lomb<sup>1</sup>**

Cette enquête<sup>1</sup> confirme que les Français considèrent la perte de la vision comme une des plus grandes menaces pouvant affecter leur qualité de vie. S'ils devaient choisir, ils préféreraient majoritairement perdre d'abord leur sens du goût (78%), de l'ouïe (74%), la moitié de leur salaire (72%), et même des années de leur vie, voire un autre membre de leur corps (64%).

Elle révèle cependant que les Français surestiment leurs connaissances sur les questions de santé oculaire et ne consultent pas assez souvent de spécialiste de la vue comparativement autres pays interrogés. Ainsi, plus de la moitié d'entre eux (53%) pensent qu'ils n'ont besoin d'un examen de la vue qu'en cas de problème et ils se font contrôler la vision moins souvent que leurs voisins européens : 64% disent qu'ils ont eu moins de trois examens de la vue durant les cinq dernières années, comparativement à 61% des Allemands, 57% des Italiens, 53% des Espagnols, ou 51% des Britanniques. Parmi les Français qui ne font pas vérifier leur vue chaque année, plus de la moitié disent que c'est en raison d'un manque de symptômes (60%) et/ou parce qu'ils voient très bien (59%).

Bien que se considérant mieux informés sur les questions de

santé de l'œil (74% se déclarent «plutôt» ou «très bien informés») que la plupart des autres populations (par exemple, 45% pour l'Allemagne), les Français méconnaissent les facteurs de risque favorisant les maladies de l'œil ou des troubles de la vision, par exemple l'impact du style de vie et de certaines maladies : près de la moitié (49%) d'entre eux sont étonnés d'apprendre que le tabac est nocif pour les yeux contre 32% des Allemands, 41% des Italiens, 45% des Espagnols et 48% des Britanniques, et près de deux tiers (63%) sont surpris d'entendre que l'obésité est un facteur de risque de développer une pathologie oculaire.

Toutefois, la majorité des interviewés français rapporte des habitudes bénéfiques pour les yeux. Ils sont plus enclins que leurs voisins européens à passer du temps à l'extérieur (87% contre 84% des Italiens, 82% des Allemands et des Espagnols et 81% des Britanniques), ce qui favorise la santé visuelle, d'autant plus que 84% des Français affirment se protéger du soleil et porter des lunettes de soleil si nécessaire (même proportion que les Italiens) alors que ce réflexe n'est adopté que par 74% des Allemands, 78% des Britanniques, et 81% des Espagnols. ■

1. Etude KRC conduite pour Bausch + Lomb au moyen d'un questionnaire en ligne et réalisée dans 11 pays (Etats-Unis, Royaume-Uni, Brésil, Chine, France, Allemagne, Inde, Italie, Japon, Russie, Espagne) auprès d'un échantillon représentatif de 11 813 personnes entre le 25 mai 2012 et le 13 juin 2012.



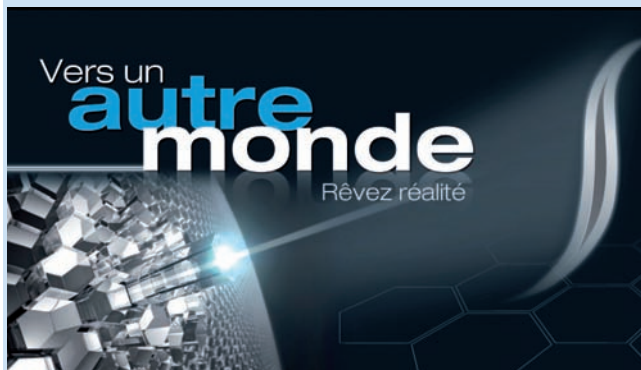## Des experts contre les UV

À l'initiative d'Essilor, un comité européen d'experts indépendants autour de la protection visuelle contre les UV s'est créé. Il rassemble des experts européens aux domaines de compétence variés et complémentaires : dermatologues, ophtalmologistes (dont le Pr Francine Behar-Cohen), experts en optique... Son objectif est de faire en sorte que l'E-SPF (Eye-Sun Protection Factor, le premier indice de protection globale contre les UV lancé par Essilor) puisse devenir un standard de l'optique ophtalmique et ainsi établir les besoins pour une protection visuelle plus efficace contre les radiations des UV et définir des plans d'action à mettre en œuvre pour sensibiliser la communauté professionnelle aux dangers des UV. Une première rencontre les 21 et 22 juin dernier a permis d'identifier les premiers enjeux clés : sécheresse visuelle et conjonctivites chroniques liées à l'exposition aux UV ; toxicité des infrarouges et des rayons bleus pour les yeux ; prise en compte des réactions biologiques de l'œil durant une exposition prolongée ; quantité de réflexion sur la face arrière fonction de la géométrie du verre ; dangers des nouveaux systèmes lumineux. ■

## Optique

### Varilux S series : la deuxième révolution des verres progressifs

De même qu'il y a eu un avant et un après l'invention des verres progressifs avec Varilux en 1959, Nicolas de Lambert, directeur général d'Essilor France, a annoncé que 2012 serait une date clé avec l'arrivée des nouveaux progressifs Varilux S Series, ce qu'a confirmé Bernard Maitenaz, l'in-



venteur des Varilux, lors de la réunion de lancement de ces verres. En effet, Essilor est arrivé à casser pour la première fois le compromis incontournable entre largeur de champ de vision et effet de tangage auquel était soumis tous les verres progressifs jusqu'à présent, ce qui provoquait les inconvénients bien connus des porteurs au quotidien : difficultés à aborder un escalier, impression que tout bouge quand ils tournent la tête, etc. quand le design favorise la largeur de champ, champ réduit dans l'option contraire. Pour parvenir à ce résultat, Essilor a introduit deux innovations révolutionnaires dans la structure et le calcul du verre.

La structure du verre a pu être en effet entièrement repensée grâce à la technologie Nanoptix™. Les verres progressifs traditionnels sont calculés comme un tout ; ils sont donc affectés par une déviation prismatique résultant du rapport puissance/base, d'autant plus importante que la puissance et la base augmentent. Nanoptix permet de s'affranchir de cette relation en décomposant virtuellement le verre en milliers d'éléments, la puissance

étant calculée pour chacun d'eux. La base globale du verre est optimisée en connectant les éléments les uns aux autres. Ainsi quand la puissance augmente, la base du verre diminue, ce qui permet d'éliminer pratiquement les effets de tangage. Le développement de Nanoptix a d'ailleurs

nécessité une profonde évolution du procédé de fabrication pour obtenir le niveau de précision et de qualité nécessaire.

SynchronEyes™ constitue la révolution dans le calcul du verre. Jusqu'à présent, les verres progressifs sont calculés de façon monoculaire ; une bonne vision binoculaire ne peut donc être assurée qu'à condition que les deux

yeux aient la même amétropie. Or, 95% de la population a une prescription différente entre les deux yeux. Avec SynchronEyes, chaque verre est calculé en fonction de la prescription de l'autre verre. Ainsi, la qualité des images rétiniennes droite et gauche est équivalente, maximisant ainsi les largeurs de champs de vision binoculaire.

Et le succès semble au rendez-vous puisque les premiers porteurs soulignent la supériorité de Varilux S series même par rapport à Varilux Physio 2.0 : ils n'ont plus la sensation que « tout bouge » quand l'environnement bouge, sans aucune déformation de l'image ; la mise au point est facile, sans mouvements de tête et la vision reste claire, même de très loin, sur le côté des verres. Les tests réalisés ont montré jusqu'à 90% de réduction d'effet de tangage et 50% d'élargissement des champs de vision binoculaire comparativement aux verres concurrents premium. Une tournée dans 15 villes de France en septembre a permis de présenter Varilux S series aux ophtalmologistes et aux opticiens. ■

## Une correction précise au 12<sup>e</sup> de dioptrie

Dans le domaine de la réfraction, la technologie numérique a permis des avancées considérables en termes de qualité de surfaçage. Pourtant, à ce jour, la précision dans la correction des amétropes n'a pas totalement trouvé sa correspondance dans la fabrication des verres, en particulier des verres progressifs. Spécialiste des verres numériques, Essor est désormais en mesure, sur toute sa gamme de Verres Adaptatifs®, de réaliser des corrections au 12<sup>e</sup> de dioptrie en VL et surtout en VP, les verres étant eux-mêmes réalisés avec une précision inférieure à 0,06 dioptries. Cela devrait permettre de corriger avec beaucoup plus de précision tous les presbytes, quelles que soient leurs distances de travail. De plus, les tolérances de fabrication réduites garantissent une réalisation encore plus précise des surfaces progressives. ■

## Crizal Kids, un nouveau traitement pour les enfants

Il leur assure une vision claire (salissures, poussières, gouttes d'eau...) associé à une protection aux UV 25 fois meilleure que si l'enfant ne portait pas de verres (E-SPF\* de 25).

Airwear Junior Crizal Kids est disponible dans les puissances de -6,00 à +6,00 D, cylindre de 2,00 D. Par ailleurs, Myopilux Max Airwear s'adresse aux enfants myopes ayant une prescription évoluant rapidement, à partir de 0,50 D par an. C'est un verre double foyer prismatique à large champ, avec une addition de +2,00 D et un prisme de 3 Δ base interne systématique. En effet, il a été démontré<sup>1</sup> qu'avec une addition de +1,50 et un prime de 3 Δ base interne, on observe un ralentissement de la progression de la myopie allant jusqu'à 62% ainsi qu'une réduction de la longueur axiale et du décalage accommodatif. Myopilux Max est disponible de -6,25 D à plan, cylindre de 4. ■

1. Cheng D et al. Randomized trial of effect of bifocal and prismatic bifocal spectacles on myopic progression: two-year results. Arch Ophthalmol. 2010;128(1):12-9.

## Innovation

### Des lunettes pour mieux entendre !

Audio 2000, qui appartient au même groupe qu'Optic 2000 et Lissac, lance Audiovisuelles, des lunettes qui abritent de manière discrète et confortable un appareil auditif dans des branches interchangeables. Il couvre un large champ auditif avec une bonne autonomie et une longue durée de vie des piles. ■

## Contactologie

### Acuvue® & Vous, pour accompagner les nouveaux porteurs

Partant du constat que 30% des abandons ont lieu dans les 30 premiers jours de port de lentilles, Johnson & Johnson Vision Care ont mis au point le programme Acuvue® & Vous pour accompagner les porteurs pendant cette période.

Le coffret, remis aux nouveaux porteurs de lentilles en fin de consultation, contient un guide d'information pour bien commencer en lentilles, huit vidéos ludiques et éducatives et des stickers « poser et retirer ses lentilles avec succès ». Depuis le 12 juin, une version Internet complète le programme Acuvue® & Vous : les nouveaux porteurs qui s'enregistrent sur le site [www.acuvue.fr/acuvueetvous](http://www.acuvue.fr/acuvueetvous) reçoivent des astuces et des conseils. ■

Pour en savoir plus : [equipemarketing@acuvue.fr](mailto:equipemarketing@acuvue.fr)



### Attention à la vente de lentilles sur Internet

Le Syndicat des fabricants et fournisseurs d'optique de contact (Syffoc)<sup>1</sup> rappelle aux opticiens, notamment aux magasins virtuels en ligne, certains principes et obligations concernant la vente de lentilles de contact correctrices : outre qu'ils ne doivent les délivrer qu'une fois prescrites par un ophtalmologiste, ils doivent s'assurer de leur provenance, surtout quand ils les commandent sur Internet : en cas de contrefaçon, leur responsabilité serait engagée même s'ils sont de bonne foi. Ils doivent également répondre à l'obligation de matérieo-vigilance en assurant une traçabilité complète des lentilles afin d'être à même, en cas de problème, de prévenir le porteur et d'assurer un retrait ou un rappel de produits, en collaboration avec le fabricant et l'Agence nationale de sécurité du médicament et des produits de santé (Ansm). Enfin, l'information et le conseil des porteurs doivent être assurés par un opticien ou en sa présence et par la remise des notices d'utilisation.

Ne pas respecter ces règles essentielles expose le vendeur à engager sa responsabilité en tant que professionnel de santé et/ou distributeur de produits de santé. ■

1. Le Syffoc regroupe les laboratoires Alcon, Amo, Bausch&Lomb, Ciba Vision, Coopervision, Europtic, Horus Pharma, Johnson&Johnson Vision Care, LCS, 2M Contact, mark'ennovy, Menicon, Ophthalmic, Precilens.

## Campagne grand public de Novacel

Pour le prix d'un ½ café par jour



découvrez le confort des lentilles jetables journalières.



Dans une communication décalée, simple et très visuelle, Novacel a lancé une campagne pour proposer aux porteurs de bénéficier de la dernière technologie de matériau, en silicone-hydrogel avec la Binova Ultimate 1day, et leur offrir une solution de qualité Zeiss mais à moindre coût. Des posters, chevalets et leaflets sont à la disposition des opticiens et ophtalmologistes intéressés. ■

## Tour de France Total 1 Experience

Pour le lancement de sa dernière innovation Dailies Total 1®, Ciba Vision-Alcon a organisé un Tour de France Total 1 Experience en mai-juin 2012 dans 15 villes de France. Cette tournée a réuni plus de 800 professionnels. Disponible depuis le 1<sup>er</sup> juin, Dailies Total 1® est la première lentille 1 jour en silicone-hydrogel avec gradient d'eau affichant une teneur en eau passant de 33% à 80% du cœur à la surface. Un module de formation à distance est à votre disposition sur le site : [www.elearningcibavision.com](http://www.elearningcibavision.com) ■

## Nouvelles de l'industrie

### Nouvelle lampe à fente portable Keeler

Conjointement à sa lampe à fente portable classique (PSL), Keeler commercialise une nouvelle version, la PSL One, qui propose un grossissement de x10. Légère et résistante, elle est adaptée aux applications pédiatriques, aux patients âgés et handicapés, aux cliniques sur site et hors site et permet des déplacements fréquents et une utilisation intensive. La PSL One est équipée d'une fente lumineuse et de roues de 0,15 à 1,6 mm, d'un disque de 12 mm et d'une unité de 1 mm pour produire la lumière diffuse de la chambre intérieure et faciliter le diagnostic de l'uvéite. Des filtres anérythres, bleus et gris (à densité neutre) sont fournis en version standard. Ses éléments optiques permettent un contrôle de l'éclairage jusqu'au point zéro. ■ [www.keeler.co.uk](http://www.keeler.co.uk)



### Offre d'emploi

Le service d'ophtalmologie du **centre hospitalier intercommunal de Créteil et de l'hôpital Henri-Mondor** recherche 2 praticiens hospitaliers temps plein en ophtalmologie pour 2013-2014. Pour prendre rendez-vous auprès du **Pr Eric Souied** et pour tout renseignement sur les profils de postes et les perspectives : [beatrice.rousseau@chicreteil.fr](mailto:beatrice.rousseau@chicreteil.fr) ou 01 45 17 52 22.

### Cross-linking du collagène : UV-X 2000 commercialisé en France par IROC Innocross

Medeuronet, société qui détient les droits exclusifs de vente et de distribution pour la France du nouveau système d'illumination optimisé UV-X 2000 pour le cross-linking du collagène, annonce qu'un accord exclusif à été conclu avec IROC Innocross (Zurich) pour sa commercialisation et sa distribution en France. Il s'agit de la deuxième génération ►►

►► de système de projection d'UV créé par les développeurs de la technique, le Pr Théo Seiller, Michael Mrochen et leurs équipes. La haute densité d'illumination du nouveau système permet de réduire le temps de traitement sous le rayon à 10 minutes. UV-X 2000 est le premier dispositif avec un rayon optimisé pour uniformiser la profondeur de traitement du cross-linking. L'accord comprend également la fourniture de la solution de riboflavine isotonique et hypotonique. Medeuronet se charge également de la formation technique des chirurgiens. ■

Pour plus d'informations : Kristine Morrill, kmorrill@medeuronet.com, +44 7787 137 962/ +33 6 30 01 64 98.

## La Micro-Implantation Cataracte Suite d'Abbott Medical Optics (AMO) récemment commercialisée

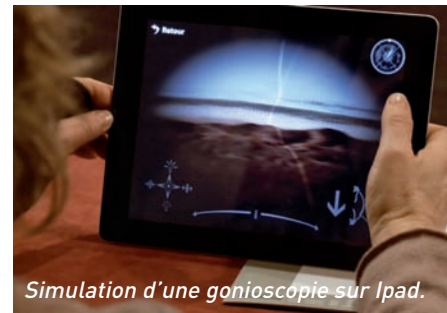Une enquête menée auprès des membres de l'Escrs (European Society of Cataract & Refractive Surgeons) met en évidence une tendance générale en Europe vers de plus petites incisions au cours de la chirurgie de la cataracte et vers une augmentation de l'utilisation des lentilles intraoculaires (LIO) toriques pour corriger l'astigmatisme<sup>1</sup>. La Micro-Implantation Cataracte Suite d'AMO répond à ces tendances. Elle comprend : (1) le système de phacoémulsification WhiteStar Signature ; (2) la LIO Tecnis<sup>®</sup> 1-Pièce de la famille des lentilles monoblocs et, en particulier, la toute nouvelle venue, la LIO Tecnis<sup>®</sup> torique ; (3) la famille Healon<sup>®</sup> des systèmes visco-chirurgicaux ophtalmiques (SVO), utilisée en adjuvant chirurgical depuis plus de 30 ans ; (4) le système d'implantation Unfolder Platinum 1 Series, qui permet la micro-implantation des LIO Tecnis<sup>®</sup> ; (5) les accessoires chirurgicaux conçus pour la micro-implantation. Les chirurgiens qui l'ont utilisée mentionnent que cette plate-forme est facile à utiliser, avec un degré de formation ou de familiarisation minime, ce que confirme le Dr Jacques Vasselon de Lyon : « *La clé du passage vers la micro-incision est le contrôle de la fluïdique qui devient un instrument chirurgical à part entière. Signature possède tous les éléments de contrôle permettant cette transition en toute sécurité, en particulier le système Case. Toutes les technologies sont réunies pour permettre l'adaptation de la machine à chaque chirurgien, à toutes les techniques. La transition chirurgicale est facilitée. L'implant Tecnis 1-Pièce torique vient compléter le bénéfice de la micro-incision sur le contrôle de l'astigmatisme pour l'entière satisfaction de nos patients* ». ■ Pour plus d'informations : [www.abbott.com](http://www.abbott.com)  
1. <http://www.analey.com>

## Formation

### Un outil de formation interactive : la gonioscopie virtuelle

La gonioscopie est l'examen clé du patient glaucomeux. Cependant, il n'est pas si facile de visualiser les éléments de l'angle dans la pratique quotidienne. Aussi, une remarquable application sur Ipad, la gonioscopie virtuelle, a-t-elle été développée avec l'aide du laboratoire Alcon, sous la direction scientifique du Dr Howard Cohn (Paris), du Dr Yves Lachkar (Paris) et du Pr Jean-François Rouland (Lille), avec la participation du Pr Jean-Paul Renard (Paris) et du Dr Eric Sellem (Paris). En orientant l'écran sur 360° et en modifiant son inclinaison (figure), il est possible de simuler toutes les variations anatomiques et toutes les formes pathologiques rencontrées en pratique quotidienne, ainsi que de réaliser des gonio-

scopies avec indentation. Cet outil d'enseignement est utilisé au cours de séances par groupe d'une vingtaine de participants, animées par



Simulation d'une gonioscopie sur Ipad.

un expert, organisées par le laboratoire Alcon, et permettent d'étudier une série de cas. Il est ainsi possible d'explorer de façon interactive les différents éléments du diagnostic : existe-t-il des anomalies ? Quelles sont-elles ? Quel est cet angle ? Comment est cette gonioscopie ?... pour aller jusqu'à l'attitude thérapeutique. ■

## Distinctions

### Légion d'honneur

Solange Leroux les Jardins, praticienne hospitalière en chirurgie ophtalmologique au centre hospitalier des Quinze-Vingts, à Paris, a été nommée au grade de chevalier de la Légion d'honneur. ■

### Le Prix Glaucome attribué à Alexandre Denoyer

Le prix Glaucome de la SFO 2012 a été attribué au Dr Alexandre Denoyer (service du Pr Ch. Baudouin, Quinze-Vingts, Paris) pour un travail original intitulé « L'antagonisme de l'interaction CXCR3/SDF-1(5-67) restaure la fonction trabéculaire et prévient la neurodégénérescence rétinienne dans un modèle animal de glaucome. ». Le Prix Glaucome de la SFO, soutenu par les laboratoires Allergan, récompense à hauteur de 5 000 euros un ►►



►► travail de recherche original pharmacologique, clinique, para-clinique ou thérapeutique réalisé par un ophtalmologiste dans le domaine du glaucome.

Pour le Prix 2013, les candidats devront soumettre leur dossier avant le 1<sup>er</sup> mars 2013<sup>1</sup>. ■

1. Secrétariat du Prix : 01 49 07 83 12 ou [lassalle\\_philippe@allergan.com](mailto:lassalle_philippe@allergan.com)



Le Dr Alexandre Denoyer, lauréat du Prix 2012, en compagnie du Pr Christophe Baudouin, secrétaire général de la SFO, lors de la remise du prix sur le stand Allergan pendant le congrès de la SFO.

## Congrès et formations

### Réunion de l'AFOP

Hôpital Necker-Enfants malades, Paris

Samedi 19 janvier 2013

Les deux principales sessions du matin de cette réunion de l'Association française d'ophtalmo-pédiatrie porteront sur les sujets suivants :

**Strabisme** (Pdt : C. Speeg-Schatz) : • Maturation du cortex visuel et des cartes corticales (C. Milleret) • Le strabisme est-il génétique ? (C. Orssaud) • Le syndrome du monoptalme (E. Bui-Quoc) • Le bilan sensori-moteur du strabisme (C. Dauxerre).

**Chirurgie du strabisme** (Pdt : S. Milazzo) : • Des quelques principes dans la chirurgie du strabisme (J.-L. Dufier) • Chirurgie des muscles verticaux (M.-A. Espinasse-Berrod) • Toxine botulique (M. Robert) • Chirurgie du nystagmus (A. Spielmann) • Chirurgie des paralysies oculomotrices (O. Roche).

**Frais d'inscription** (avant le 1/12, cotisation AFOP incluse) : 180 euros (orthoptistes, internes et CCA : 50 euros).

**Renseignements et inscriptions** : secrétariat du Pr Dufier, 01 44 49 45 02 - [christophe.orssaud@egp.aphp.fr](mailto:christophe.orssaud@egp.aphp.fr)

### VuExplorer • Prochaines formations

- Maîtriser l'accueil des patients et les bases de l'ophtalmologie (secrétaires en ophtalmologie - niveau 1) : vendredi 19 octobre.
- Perfectionner l'accueil dans les situations difficiles (secrétaires en ophtalmologie - niveau 2) : samedi 24 novembre.
- Imagerie radiologique en ophtalmologie (ophtalmologistes et radiologues) : vendredi 23 novembre.

Programmes et inscriptions : [www.vuexplorer.fr](http://www.vuexplorer.fr)

## Refractiv'News 2012.

### Une 15<sup>e</sup> édition riche en confrontations

**D**u 14 au 16 juin s'est déroulé à Nice ce rendez-vous majeur de mises à jour et de discussions autour des techniques de chirurgie réfractive, de la presbytie, de la cataracte et des pathologies cornéennes. Organisé par Charles Ghenassia (Nice), Jérôme Blondel et Jérôme Bovet (Suisse), il a accueilli le 16<sup>e</sup> congrès du Keratomileusis Study Group dont le Pr Maïté Iradié (Espagne) a remis le Prix Jose Barraquer 2012 à Luis Lu (USA). La première journée eut lieu au centre Laser NewVision, centre de chirurgie réfractive, cornéenne et de prise en charge des kératocônes. La dimension internationale a été saluée par M. Christian Estrosi, maire de Nice, lors d'une réception des participants dans la somptueuse villa Masséna.

#### Cornée

Les discussions ont porté sur les greffes lamellaires (E. Arenas, Colombie), l'expérience marseillaise de l'Endosaver (H. Proust), la réparation de la surface oculaire avec le point sur les travaux lyonnais de culture des cellules de la muqueuse orale (Caomecs) (C. Burillon). Elles ont porté également sur des cas d'ablation de volets cornéens lors des complications graves du lasik (C. Ghenassia), la gestion des cornées multincisées (E. Arenas), les ectasies post-lasik (M. Cigales et V. Rodriguez, Espagne, J.-M. Henry, Belgique), et enfin l'amélioration par PKR topoguidée des astigmatismes majeurs après greffe (F. Pinon, Nice).

#### Kératocône

Charly Ruchon (Nice) nous a appris à démasquer topographiquement les kératocônes frustes à éliminer des candidats au lasik. Tous les aspects thérapeutiques ont alors été discutés : greffes (S. Mahjoub, Tunisie), anneaux intracornéens (F. Alonso, Espagne), cross-linking (M. Iradier, S. García-Delpech, Espagne), y compris pour les cornées trop fines sous lentille de contact (J. Recalde, Espagne), implants phaqes (R. Gutierrez, Guatemala, S. Mahjoub), orthokératologie pour traiter jusqu'à -10 dioptries et régulariser certaines cornées (I. Mitsui, Japon, A. Hojabr, Suisse), photoablation

et, bien sûr, combinaisons.

Le débat sur la place du traitement transépithélial (V. Rodriguez, Espagne, A. Hojabr) n'a pas été clos, notamment pour les adolescents chez qui tout le monde s'accorde sur l'urgence thérapeutique et l'obligation de résultat (A. Khalil, Égypte).

#### Glaucome

Ahmad Khalil et Isabelle Riss (Bordeaux) ont présenté leurs chirurgies du glaucome (trabé-culectomie, mini-drain), et les résultats prometteurs de la cyclo-endocoagulation laser en chirurgie combinée. Les difficultés d'appréciation de la PIO après modification cornéenne (C. Feinbaum, Suède, S. Patel, Écosse) et la place de l'OCT (J. Chofflet, Antibes) ont été rediscutées.

#### Cataracte et implants

Les cas d'anesthésie ont été ciblés sur l'anesthésie topique pure (C. Chassain, Montpellier) et l'hypnose (A. Provenzano, Italie). Maxence Bonne (Lille) a présenté sa grande série de procédures au laser LensX et son expérience du Restor (Alcon), parmi les nombreuses présentations sur les particularités et les résultats des implants premiums actuels, dont le symposium du laboratoire Prodis sur le Presbysmart Plus, son addition variable (Ph. Chastang, Paris) et sa précision au centième (C. Ghenassia). L'alignement des implants toriques peut être

optimisé par une photographie des vaisseaux conjonctivaux (J. Bovet, J. Blondel) et leur choix par un topographe aberromètre (J.-P. Chevalier, Toulouse).

Autres implants particuliers : la technique *bag in the lens* (C. Billotte, Caen) éliminant les problèmes d'opacification capsulaire ou encore le télescope implantable d'Isaac Lipshitz (Israël) redonnant une capacité de lecture à des cas de DMLA bien sélectionnés.

#### Chirurgie réfractive et presbytie

On a largement parlé d'implants autour de la cataracte comme autour de la presbytie et du choix de certains d'extraire le cristallin clair pour le remplacer par un implant multifocal. Pour certains, pour conserver le cristallin, l'implant Cachet (A. Marinho, Portugal, K. Ditzen, Allemagne, F. Perez, Venezuela) ou l'ICL (Y. Mostefaï, Algérie) sont de bonnes options, surtout pour les très fortes myopies à condition de respecter certaines limites biométriques.

En chirurgie cornéenne ont été revues les approches classiques et les différentes plateformes : validation de la monovision chez certains myopes ou anisométriques, Supracor (J.-P. Lumbroso, Paris), Laser Blended Vision avec superposition des capacités de chaque œil pour la vision intermédiaire (J.-P. Rozenbaum, Sartrouville), travail sur l'asphéricité permettant l'isovision, améliorant la profondeur de

champ au point d'aider les pseudophaques monofocaux en vision de près (F. Hehn, Vandœuvre-lès-Nancy) et aidant à réutiliser la réserve accommodative oubliée (A. Mieth, Colombie), avec la possibilité de faire appel au logiciel Presbycor pour le Wavelight (C. Ghenassia). Nader Robin (Grenoble) a présenté avec courage un bilan mitigé de son expérience passée de l'Intracor et de la difficulté du retraitement, sans rencontrer de contradicteur, puis a parlé des implants Kamra et de l'amélioration de profondeur de champ induite par leur effet sténopéique. Michaël Assouline (Paris) s'est attaché à l'étude de la qualité visuelle chez les patients opérés.

#### Rétine

Une fois de plus, Catherine Favard (Paris) a dirigé cette session qui a réuni acteurs locaux (J.-P. Amar et I. Aknin, Cannes, Y. Ounoughène, Monaco, J. Chofflet, Nice) et invités, et a su retenir les participants d'un congrès de chirurgie réfractive : gestion des lésions périphériques (F. Matonti, Marseille), œdèmes maculaires par étiologie (C. Guyot-Argenton, Paris, C. Favard), tumeurs choroïdiennes (E. Frau, Paris), techniques d'OCT en face (L. Melki, Cannes) ou d'OCT sous gaz (A. Freton, Nice) pour apprécier la fermeture précoce des trous maculaires et libérer les patients de positions inconfortables.

Les avancées en matière de cellules souches et d'implants sous-rétiniens ont été mises à jour (P.-O. Barale, Paris).



**Fabien Pinon**

Hôpital Saint-Roch, Nice

## Journée de la fédération rétinienne

### Les œdèmes maculaires – Succès et limites des traitements

Cette année, la journée de la fédération rétinienne (15 juin 2012 à la Maison de la chimie à Paris) a montré que l'avenir de la prise en charge de l'œdème maculaire est l'adaptation du traitement au mécanisme propre de chaque œdème : une meilleure compréhension de ces mécanismes et la définition de facteurs pronostiques permettra alors l'intervention à des stades plus précoces pour une efficacité optimale.

#### Œdème maculaire : diagnostic et suivi

Quelle que soit l'origine de l'œdème maculaire (OM), le diagnostic repose sur l'OCT couplé à l'angiographie afin d'en préciser le mécanisme. L'OCT reste l'examen incontournable dans le suivi de l'OM, tout en gardant à l'esprit la corrélation aléatoire entre l'évolution anatomique objectivée à l'OCT et l'amélioration fonctionnelle ; il n'y a pas de parallélisme entre l'épaisseur maculaire et l'acuité visuelle.

#### Pourquoi l'OM fait-il perdre la vue ?

L'épaississement maculaire est modérément corrélé à l'acuité visuelle et il faut tenir compte de l'ancienneté de l'œdème et des altérations structurales rétinienne associées (hémorragies, exsudats) pour expliquer son retentissement. De multiples travaux tentent actuellement d'analyser sa structure afin d'en évaluer le retentissement fonctionnel. Par ailleurs, au-delà de l'acuité visuelle, la sensibilité visuelle peut être appréciée par la micropérimétrie, permettant alors d'approcher un autre pan du ressenti du patient.

#### Évolution spontanée de l'OM : peut-on attendre ?

Dans le cas de l'œdème maculaire diabétique (OMD), il existe des altérations précoces de l'électrorétinogramme même en absence de rétinopathie diabétique ; des fluctuations spontanées de l'OM ont été montrées altérant le pronostic visuel de

façon variable en fonction de la sensibilité individuelle. Le traitement ne doit être ni trop précoce (rapport bénéfice/risque) ni trop tardif (risque d'atrophie rétinienne). Concernant l'œdème secondaire à une occlusion de la veine centrale de la rétine (OVCR), 30 % des OM sont spontanément résolutifs avec un plateau d'amélioration au 12<sup>e</sup> mois. Les facteurs de bon pronostic restent le caractère récent de l'OBVR, une TA équilibrée, une acuité visuelle > 5/10<sup>e</sup>, la continuité de la ligne IS/OS, la persistance d'une bonne perfusion maculaire.

#### OM et diabète

Les classifications actuelles tiennent compte de la localisation de l'œdème et non de l'épaisseur rétinienne. De nouvelles classifications basées sur l'OCT seraient plus pertinentes. La pathogénie de l'OMD est complexe et multifactorielle. Il faut rappeler l'importance primordiale de l'équilibre des facteurs systémiques. Il semble important de rechercher et traiter un éventuel syndrome d'apnées du sommeil associé. L'efficacité du laser est reconnue, son indication reste indiscutable en présence d'œdème focal, modéré et peut être combiné au traitement par IVT. Les IVT de triamcinolone sont efficaces au prix d'effets secondaires bien connus tels que la progression de la cataracte et le risque d'hypertonie, avec une récurrence fréquente au 4<sup>e</sup> mois. L'intérêt de l'Ozurdex® dans le traitement des OMD est en

cours d'évaluation.

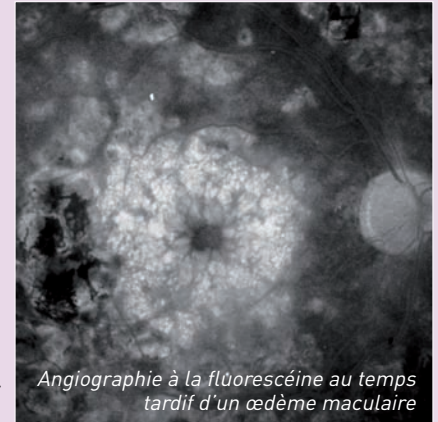
Les études RESTORE et RESOLVE ont montré l'efficacité des anti-VEGF dans le traitement des OM, au prix d'injections répétées et d'un suivi mensuel indispensable. L'arsenal thérapeutique local s'est étoffé mais la réalisation d'un bilan général (polysomnographie, Holter tensionnel) et le contrôle des facteurs systémiques restent indispensables.

#### Traitement des OM des occlusions veineuses rétinienne

Les anti-VEGF semblent être un traitement de première intention chez le patient phaque et/ou glaucomateux. En maîtrisant leurs effets secondaires, les corticoïdes sont aussi efficaces et de façon prolongée.

#### Place de la chirurgie dans les épaississements maculaires microkystiques

En cas d'OM lié à un syndrome de traction vitréo-maculaire, la vitrectomie permet un gain d'acuité visuelle de plus de 2 lignes dans 50 à 100 % des cas. Associé à une membrane épirétinienne (MER), l'OM doit faire évoquer une pathologie sous-jacente à explorer. La chirurgie du fovéoschisis du fort myope doit être prudente en raison d'une faible corrélation anatomo-fonctionnelle : une surveillance préopératoire est raisonnable, permettant d'attendre une baisse de vision de près et de repérer les fovéoschisis "à haut risque". La place de la vitréolyse enzymatique est encore à définir avec la microplasmine, mais les



Angiographie à la fluorescéine au temps tardif d'un œdème maculaire


effets ne sont pas encore tous connus.

#### Quels traitements pour les autres OM ?

En cas d'OM associé à une uvéite, l'accroissement de l'arsenal thérapeutique local et systémique permet l'adaptation individuelle du traitement en fonction de l'étiologie. Les causes médicamenteuses d'OM sont multiples et surviennent souvent en présence de facteurs prédisposants ; il convient d'y penser en l'absence de cause évidente. Dans le cas des rétinoopathies pigmentaires, la régression de l'OM est parfois spontanée. Les inhibiteurs de l'anhydrase carbonique en topique sont une solution efficace dans plus de 50 % des cas. Les phénomènes exsudatifs des télangiectasies maculaires de type 1 répondent quant à eux à la photo-coagulation prudente.



Sébastien Bruneau



Sophie Bonnin

Hôpital Lariboisière, Paris

## La 7<sup>e</sup> journée du GEMO en bref

**A**u cours de la réunion du Groupe d'experts en micronutrition oculaire (Paris, 22 juin 2012), ces derniers ont montré qu'il existait des interactions entre l'alimentation et la génétique et ont rappelé le rôle de l'alimentation dans la prévention et la physiopathologie de la DMLA, par le biais notamment des acides gras oméga à longue chaîne (DHA), de la lutéine et de la zéaxanthine. Leurs rôles sont multiples, complexes et intriqués. La connaissance de ces mécanismes pourrait permettre une meilleure connaissance de la maladie et la mise en place de stratégies préventives.

### De la génétique à la nutrition

Il a été montré que la génétique pouvait influencer la réponse de l'organisme à l'alimentation et que celle-ci pouvait moduler l'expression des gènes et les effets des variations génétiques. Plusieurs exemples ont été montrés pour les gènes du métabolisme du cholestérol et de l'obésité. Ainsi les polymorphismes du gène de l'apolipoprotéine E (APOE) influencent les taux de cholestérol sanguin. Ces derniers sont eux-mêmes influencés par l'alimentation dont la réponse est différente en fonction du génotype des patients pour ce gène. Pour le gène de la lipase hépatique (LIPC), il a été montré que les taux de HDL cholestérol variaient en fonction du génotype des patients et de la consommation en lipides. Ainsi des individus avec un génotype particulier pouvaient avoir un HDL cholestérol élevé pour une consommation en lipides inférieure à 30 % des apports totaux, et un HDL cholestérol bas pour une consommation en lipides supérieure à 30 % des apports totaux. L'effet des variations génétiques est donc influencé par l'alimentation. De même les polymorphismes du gène CETP (Cholesteryl-Ester Transfer Protein) influençant les taux de HDL cholestérol en fonction de la consommation en alcool ont un effet variable en fonction de la quantité d'alcool

elle-même, avec une conséquence sur le risque d'infarctus du myocarde. Dans l'obésité, les polymorphismes du gène FTO influençant la prise de poids, influencent également la perte de poids après activité physique de façon différente en fonction du génotype des patients. Ainsi l'alimentation et l'environnement influencent l'expression de gènes, permettant une meilleure compréhension des interactions gène-alimentation et des mécanismes moléculaires.

### La nutrition peut-elle réduire le risque génétique dans la survenue de la maculopathie liée à l'âge?

Les résultats de la Rotterdam study (Ho *et al.*, 2011) sur l'analyse des interactions de l'alimentation et des polymorphismes des gènes CFH Y402H et ARMS2 A69S dans le risque de maculopathie liée à l'âge (MLA) ont été présentés. Cette étude a inclus 2 167 individus de plus de 55 ans avec un suivi moyen de 8,6 ans. Un questionnaire alimentaire a été rempli analysant les aliments riches en acides gras oméga-3 (EPA/DHA), les caroténoïdes (lutéine et zéaxanthine, bêta-carotène) et les antioxydants (zinc, vitamine A, C et E). Une MLA a été développée par 517 patients au cours du suivi. Parmi eux, la fréquence des polymorphismes à risque des gènes CFH et ARMS2 était, de façon attendue, plus élevée chez ces individus

comparée aux individus n'ayant pas développé de MLA (61,9 % vs 55,4 % pour Y402H CFH ; 41,0 % vs 32,5 % pour A69S ARMS2). L'étude des apports alimentaires conjointement au génotype a révélé des interactions dans le risque de survenue de MLA. Une interaction significative entre le polymorphisme Y402H du gène CFH et le zinc, le bêta-carotène, la lutéine et la zéaxanthine, l'EPA et le DHA a été retrouvée. Une interaction significative a également été retrouvée pour le polymorphisme A69S du gène ARMS2 et le zinc et l'EPA et le DHA. Ainsi la consommation de ces nutriments diminue le risque de MLA chez les individus à risque, en particulier les homozygotes à risque. Par exemple, la consommation en lutéine-zéaxanthine chez les individus homozygotes pour l'allèle à risque du gène CFH avaient un *odds ratio* à 2,63 (IC : 95 %, 1,60-4,32) pour le tertile le plus bas. Dans le tertile avec une consommation plus importante en lutéine-zéaxanthine, l'*odds ratio* était à 1,72 (IC : 95 %, 0,97-3,03). Ces résultats sont tout à fait encourageants car ils montrent que l'alimentation pourrait permettre de diminuer le risque de MLA chez les individus porteurs de facteurs de susceptibilité génétique, et donc également aux personnes avec un antécédent familial de DMLA.

### Actualités en micronutrition et œil

Les orateurs ont rappelé et expliqué les propriétés des acides gras oméga-3 polyinsaturés à longue chaîne DHA/EPA dans la physiopathologie de la DMLA, ainsi que leur importance dans sa prévention. Ils ont plusieurs rôles, non seulement structural (constituants des membranes des photorécep-

teurs), mais aussi des rôles dans la phototransduction par le biais d'interactions avec la rhodopsine, de différenciation des photorécepteurs, de neuroprotection ainsi que des propriétés antiangiogéniques et anti-inflammatoires. Il a été notamment rappelé que le DHA favorise la survie des photorécepteurs en les protégeant du stress oxydatif par le biais de voie moléculaires intracellulaires (Rotstein *et al.*, 2003). Les acides gras oméga-3 polyinsaturés à longue chaîne via leurs métabolites protégeraient également de la néovascularisation pathologique rétinienne (Connor *et al.*, 2007). Ils pourraient également avoir des effets sur la réponse aux traitements (anti-VEGF) et sur la densité maculaire.



Jennyfer Zerbib



Eric H Souied

CHI Créteil

### Références

- Ho L, van Leeuwen R, Witteman JC *et al.* The Rotterdam study. Arch Ophthalmol. 2011;129(6):758-66.
- Rotstein NP, Politi LE, German OL, Girotti R. Invest Ophthalmol Vis Sci. 2003;44(5):2252-9.
- Connor KM, SanGiovanni JP, Lofqvist C *et al.* Nat Med. 2007;13(7):868-73.
- Delyfer MN, Buaud B, Korobelnik JF *et al.* The PIMAVOSA study. Invest Ophthalmol Vis Sci. 2012;9;53(3):1204-10.



## Prise en charge des OM des uvéites et occlusions veineuses par injection intravitréennes de corticoïdes

Stéphanie Baillif-Gostoli

Les Prs Gabriel Coscas et Bahram Bodaghi ont coordonné et présidé un symposium organisé par Allergan à l'occasion de la SFO. Les communications ont été consacrées à la gestion des œdèmes maculaires (OM) après occlusions veineuses ou uvéites par injections intravitréennes de corticoïdes. La session a été enrichie par la présentation de cas cliniques dont le suivi était supérieur à un an.

### Œdème maculaire des oblitérations veineuses : l'inflammation est-elle décelable cliniquement ?

D'après la communication du Pr Gabriel Coscas

L'œdème maculaire (OM) est un signe non spécifique. Il survient en réponse à une agression dont les mécanismes sont multiples. L'OM résulte d'une cascade d'altérations biologiques initiée par la sécrétion de médiateurs inflammatoires (interleukines, VEGF, ICAM-1...) responsables d'une augmentation de la perméabilité vasculaire, d'une infiltration leucocytaire et de modifications tissulaires.

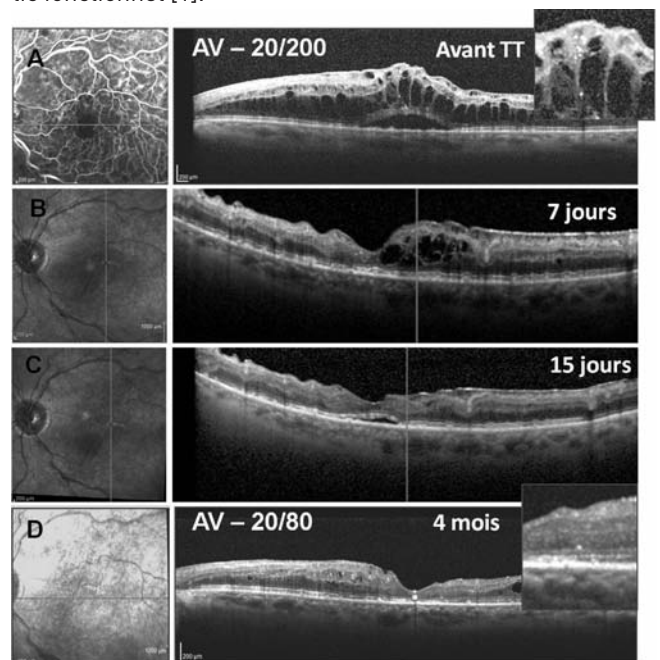
En angiographie à la fluoresceïne, les signes associés à l'inflammation sont représentés par une perméabilité vasculaire anormale responsable de diffusions à partir du lit capillaire et des veines rétiniennes entraînant une accumulation de fluide dans les couches rétiniennes, aboutissant à la création d'un OM qui peut être focal, diffus ou cystoïde.

En OCT, les signes associés à l'inflammation sont représentés par :

- une augmentation de l'épaisseur rétinienne ;
- la visualisation de zones d'accumulation de fluide : présence de logettes et/ou de liquide sous-rétinien. Habituellement, les logettes s'accumulent dans la couche nucléaire externe fovéolaire puis s'étendent vers la périphérie ainsi que vers les couches rétiniennes internes ;
- la présence de points hyperréfectifs qui sont adjacents aux logettes et aux infiltrations liquidiennes mais qui peuvent aussi être disséminées dans toutes les couches rétiniennes externes ou internes (*figure 1*). Ils pourraient provenir de l'accumulation de macrophages tissulaires ou microglies. Ils semblent être le témoin de lésions actives ou récidivantes et disparaissent généralement en réponse au traitement par corticostéroïdes ;
- les anomalies de la membrane limitante externe ou de l'interface des articles internes/externes qui sont surtout présentes en cas d'occlusion veineuse ischémique. Les interruptions ou altérations sévères de ces couches font craindre un pronostic visuel défavorable ;
- les altérations de l'interface vitréo-rétinienne avec déve-

loppement progressif d'une membrane épirétinienne.

Ces éléments fournis par l'imagerie multimodale (angiographie, SD-OCT), corrélés au fond d'œil et à l'acuité visuelle, fournissent les indications nécessaires à l'établissement d'une stratégie thérapeutique et à l'estimation d'un pronostic fonctionnel [1].



**Figure 1.** Patient présentant une oblitération de la veine centrale de la rétine (A). Sept à quinze jours après implantation d'un Ozurdex®, la régression des logettes, la ré-application rétinienne ainsi que la régression des points hyperréfectifs s'observent (B-C). À quatre mois, l'œdème maculaire est toujours absent (D) [In: *Ophthalmologica*. 2012 [July 15] ; avec l'aimable autorisation de G. Coscas, U. De Benedetto, F. Coscas et al.].

1. Coscas G, De Benedetto U, Coscas F, Li Calzi CI, Vismara S, Roudot-Toraval F, Bandello F, Souied E. Hyperreflective dots: a new spectral-domain optical coherence tomography entity for follow-up and prognosis in exudative ARMD. *Ophthalmologica*. 2012, July 15.

## Attention : les glucocorticoïdes ne sont pas tous identiques !

D'après la communication du Pr Francine Behar-Cohen

Les corticoïdes sont utilisés dans de nombreuses indications en ophtalmologie tant pour des pathologies du segment antérieur que pour celles du segment postérieur. La question essentielle est de choisir celui qui sera parfaitement adapté à une lésion donnée. Il faudra être attentif au choix de la molécule, à sa voie d'administration et à sa posologie.

Les corticoïdes sont utilisés pour leur effet vasculaire au cours des œdèmes. Ils sont en effet de puissants vasoconstricteurs. Ils vont aussi diminuer l'expression de cytokines inflammatoires (interleukines...), augmenter la formation des jonctions serrées et avoir un effet direct sur les cellules inflammatoires telles que les cellules microgliales.

Les glucocorticoïdes constituent une vaste famille de molécules dérivées du cortisol, glucocorticoïde endogène de référence. Dans les tissus cibles, le cortisol se fixe sur les récepteurs aux glucocorticoïdes. Le complexe récepteur-ligand formé pénètre dans le noyau cellulaire et interagit avec l'ADN au niveau de sites spécifiques responsables d'une inhibition ou d'une activation transcriptionnelle. Le cortisol est aussi capable de lier et d'activer efficacement le récepteur des minéralocorticoïdes, mimant les effets normalement assurés par l'aldostérone. Les minéralocorticoïdes influencent le métabolisme hydrosodique et contribuent à la régulation de la pression artérielle.

Les glucocorticoïdes de synthèse ont une activité glucocorticoïde majorée pour permettre une meilleure action anti-inflammatoire. Dans le même temps, leurs effets minéralocorticoïdes ont été très réduits afin de limiter les effets secondaires hydrosodiques. Le *tableau I* compare l'activité glucocorticoïde anti-inflammatoire de l'activité minéralocorticoïde du cortisol et de quelques-uns de ses analogues synthétiques. Le cortisol est pris comme référence, ses effets

**Tableau I.** Comparaison de l'activité glucocorticoïde anti-inflammatoire et de l'activité minéralocorticoïde du cortisol et de quelques-uns de ses analogues synthétiques.

|                                      | Glucocorticoïde | Minéralocorticoïde |
|--------------------------------------|-----------------|--------------------|
| Cortisol (hydrocortisone)            | 1               | 1                  |
| Cortisone                            | 0,8             | 0,8                |
| Prednisolone                         | 4               | 0,25               |
| Prednisone                           | 4               | 0,25               |
| Méthylprednisolone                   | 5               | +/-                |
| Triamcinolone                        | 5               | +/-                |
| Paraméthasone                        | 10              | +/-                |
| Dexaméthasone                        | 25              | +/-                |
| Bétaméthasone                        | 25-30           | +/-                |
| Aldostérone                          | 0,3             | 400                |
| Fludrocortisone (flu-hydrocortisone) | 10              | 300                |

gluco- et minéralocorticoïdes étant voisins sur les deux types de récepteurs. La dexaméthasone a une potentialité glucocorticoïde maximale 25 fois plus efficace que le cortisol.

Cependant, pour certains glucocorticoïdes, l'effet minéralocorticoïde dépend de la dose administrée. En cas de dose élevée, celui-ci sera accru.

Dans l'œil, l'action du stéroïde dépendra de ses activités glucocorticoïde et minéralocorticoïde. En effet, les récepteurs minéralocorticoïdes sont présents en abondance dans les cellules rétinienne et leur activation aura un effet direct sur les échanges hydrosodiques locaux.

## Ozurdex® : un an d'expérience dans les oblitérations veineuses rétinienne

D'après la communication du Pr John Conrath

Le Pr Conrath a présenté une série rétrospective de 59 patients traités par Ozurdex® entre juillet 2010 et mai 2011 au centre d'ophtalmologie Paradis Monticelli à Marseille. Il s'agit de 27 femmes pour 32 hommes dont l'âge moyen est de 68 ans (40-91 ans). Il y a 41 cas d'OVCR (oblitération de la veine centrale de la rétine), 13 cas d'OBVR (oblitération d'une branche de la veine centrale de la rétine), 3 syndromes d'Irvine Gass et 2 cas d'uvéite. Il s'agissait majoritairement d'œdèmes maculaires réfractaires à un premier traitement avec 15 yeux traités au préalable par injection intravitréenne (IVT) de triamcinolone, 28 par IVT d'anti-VEGF et 23 par photocoagulation laser (grille maculaire en cas d'OBVCR ou laser périphérique en cas d'OVCR). L'acuité visuelle initiale est de 0,80 logMAR (20/125 équivalent Snellen). La pression intraoculaire (PIO) initiale est de 15,7 mmHg avec 0,4 traitement hypotonisant

topique par patient. L'épaisseur rétinienne centrale initiale est de 536 µm. Le suivi moyen est de 56,84 semaines. Au cours de cette période, 22 yeux ont eu une IVT d'Ozurdex®, 19 deux IVT, 12 trois IVT et 3 quatre IVT. L'acuité visuelle moyenne après la première IVT est de 0,55 logMAR (20/70), de 0,60 logMAR (20/80) après la seconde IVT et de 0,63 logMAR (20/85) en fin de suivi. La différence entre les acuités visuelles initiale et finale est statistiquement significative ( $p < 0,5$ ). La PIO moyenne après la première IVT est de 16,8 mmHg (avec 1,1 traitement hypotonisant par patient), de 14,2 mmHg après la deuxième IVT (avec 1,25 traitement hypotonisant par patient) et 15,8 mmHg après la troisième IVT (avec 1,7 traitement hypotonisant par patient). Six patients sur 59 ont eu une PIO supérieure à 25 mmHg après la première IVT dont une patiente avec une PIO supérieure à 35 mmHg.



Deux patients sur 37 ont eu une PIO supérieure à 25 mmHg au bout de la seconde IVT et un patient sur 18 après la troisième IVT. L'épaisseur maculaire a diminué avec les injections d'Ozurdex®, passant à 387 µm ( $p < 0,05$ ) après la première IVT, 356 µm ( $p < 0,05$ ) après la deuxième IVT et 288 µm ( $p < 0,05$ ) après la troisième. L'épaisseur maculaire finale a été de 400 µm ( $p < 0,05$ ).

## Corticothérapie intravitréenne dans les uvéites intermédiaires et postérieures

D'après la communication du Pr Bahram Bodaghi

Les uvéites non infectieuses représentent 30 à 40 % des uvéites. La corticothérapie constitue la pierre angulaire de la stratégie thérapeutique de ces pathologies sévères car mettant en jeu le pronostic visuel. Deux dispositifs intravitréens de corticostéroïdes existent.

Le premier, non disponible en Europe, est implanté chirurgicalement dans la cavité intravitréenne. Il libère 0,3-0,4 µg par jour d'acétate de fluocinolone pendant trois ans sans être biodégradable. Les complications sont fréquentes avec 21 % de chirurgie filtrante et 87 % de cataracte dans les suites [1].

Le second dispositif est un implant de dexaméthasone injectable biodégradable (Ozurdex®). Il a obtenu l'autorisation de mise sur le marché (AMM) européenne dans le traitement des uvéites non infectieuses. Le remboursement est attendu pour le second semestre 2012.

HURON [2], étude multicentrique randomisée en double aveugle, a analysé l'effet d'une IVT de dexaméthasone 0,7 mg *versus* dexaméthasone 0,35 mg *versus* placebo dans les uvéites non infectieuses intermédiaires et postérieures avec Tyndall vitréen supérieur à 1 croix ; 229 patients ont été inclus. Le pourcentage de patients ayant un Tyndall vitréen nul à la 8<sup>e</sup> semaine constituait le critère de jugement principal de cette étude. La disparition du Tyndall vitréen a été quatre fois plus importante avec l'implant de dexaméthasone 0,7 mg comparé au placebo (figure 2). Elle a été aussi plus rapide pour ce groupe de patients. Une amélioration de l'acuité visuelle a été constatée à partir de la 3<sup>e</sup> semaine, persistant en moyenne jusqu'à la 26<sup>e</sup> semaine. Elle a été supérieure avec l'implant de dexaméthasone 0,7 mg (figure 3). Une élévation de la PIO supérieure à 25 mmHg a été observée dans moins de 10 % des cas. En fin d'étude, 17 % des patients du groupe dexaméthasone 0,7 mg avaient un traitement hypotonisant local. Ce pourcentage s'élevait à 9 % dans le groupe placebo, soulignant le caractère hypertonisant des uvéites.

Des travaux sont en cours afin de préciser les effets ainsi que les modalités de traitement des uvéites non infectieuses

Cette étude rétrospective confirme l'efficacité d'Ozurdex® en termes d'acuité visuelle et de réduction de l'épaisseur maculaire. Le profil de sécurité est très convenable avec un seul cas d'hypertonie oculaire ayant nécessité une trabéculotomie. Les données sur le statut cristallinien ne sont pas renseignées.

avec l'implant de dexaméthasone 0,7 mg. La durée d'efficacité (au-delà du 6<sup>e</sup> mois) et le rythme de réinjection en fonction de l'étiologie doivent être évalués. Une étude nationale multicentrique s'organise afin de suivre l'efficacité de cet implant sur l'œdème maculaire uvéitique.

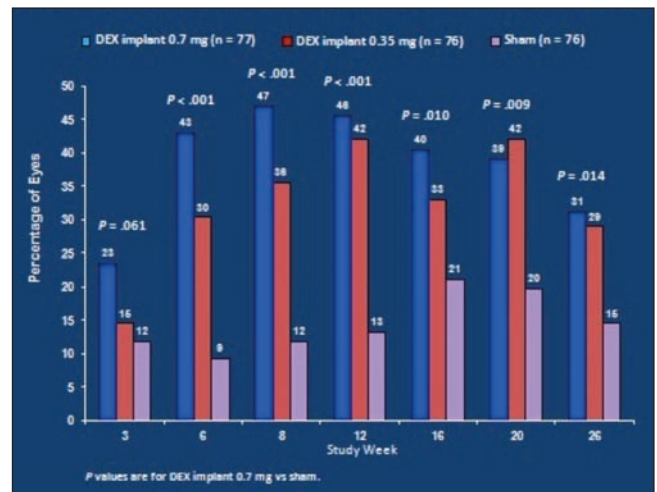


Figure 2. Étude HURON : évolution du Tyndall vitréen au cours de la 26<sup>e</sup> semaine de suivi dans les groupes dexaméthasone 0,7 mg, dexaméthasone 0,35 mg et placebo.

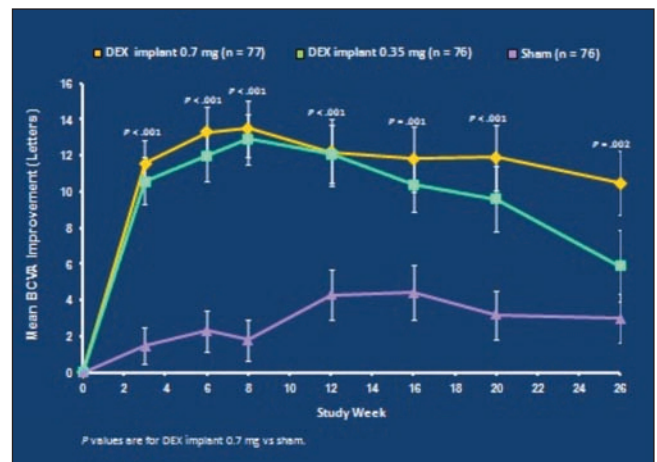


Figure 3. Étude HURON : évolution de l'acuité visuelle au cours des 26 semaines de suivi des groupes dexaméthasone 0,7 mg, dexaméthasone 0,35 mg et placebo.

[1] Pavesio C, Zierhut M, Bairi K, Comstock TL, Usner DW; Fluocinolone Acetonide Study Group. Ophthalmology. 2010 Mar;117(3):567-75, 575.e1. Epub 2010 Jan 15.

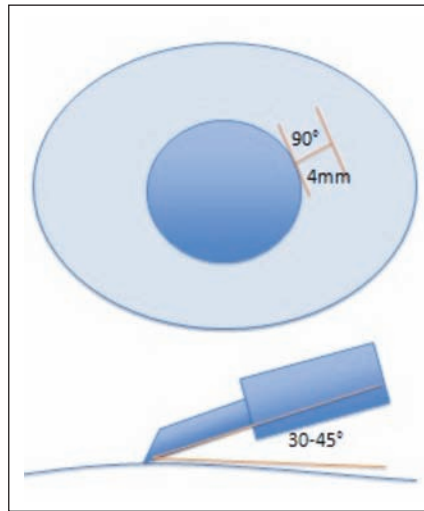
[2] Lowder C, Belfort R Jr, Lightman S, Foster CS, Robinson MR, Schiffman RM, Li XY, Cui H, Whitcup SM; Ozurdex HURON Study Group. Arch Ophthalmol. 2011 May;129(5):545-53. Epub 2011 Jan 10.

## Injections intravitréennes d'Osurdex® : que faire et ne PAS faire ?

D'après la communication du Pr Ramin Tadayoni

### À faire

- Mettre les gels de xylocaïne 2 % utilisés en tant qu'anesthésiant uniquement après l'asepsie chirurgicale par povidone iodée.
- Décaler la conjonctive avant l'injection.
- Injecter à 4 mm du limbe : la mesure doit être placée bien perpendiculairement au limbe pour être juste. En revanche, l'axe d'injection doit être parallèle au limbe pour conserver les 4 mm sur tout le trajet d'injection (figure 4).
- Angle de pénétration de l'aiguille dans la sclère de 30 à 45° (figure 4).
- Redresser l'aiguille une fois le biseau inséré dans la sclère et viser le centre de l'œil.



- Maintenir l'œil pendant le retrait de l'aiguille.
- Contrôler le site d'injection chez le patient vitrectomisé car risque d'hypotonie en cas de béance.

### À éviter

- Ne pas laisser glisser l'aiguille lors de l'injection sous peine d'injecter au-delà des 4 mm prévus.

Figure 4. IVT d'Osurdex® : injecter à 4 mm du limbe avec un angle de pénétration de l'aiguille dans la sclère de 30 à 45°.

## L'étude RÉMIDO présentée à la SFO

L'étude RÉMIDO<sup>1</sup> évaluant l'efficacité de l'Osurdex® dans l'œdème maculaire des occlusions veineuses rétinienne (OVR) a confirmé son intérêt et sa relativement bonne tolérance au niveau pressionnel, nécessitant cependant une attention particulière à M1 et dans le sous-groupe des sujets hypertones/glaucomeux pour qui un traitement par anti-VEGF de première intention pourra être discuté. À l'inverse, l'Osurdex® sera à privilégier sur des terrains vasculaires et en cas de problèmes d'accès aux soins grâce au faible nombre d'IVT et de contrôles à prévoir.

**En termes d'acuité visuelle**, les études BRAVO et CRUISE [1] évaluant l'effet du ranibizumab (0,5 mg) dans l'OM respectivement des OBVR et des OVCR ont montré que le pourcentage de patients présentant un gain de 15 lettres ou plus à 6 mois était de 48 % et 61 %. L'étude GENEVA [2] qui évaluait l'effet de l'Osurdex® dans l'OM des OVCR retrouvait un gain comparable pour 22 % des patients. Cependant, alors que dans le cas du ranibizumab le nombre d'injections était de 6 pour le premier semestre et 8 à 9 injections pour la première année, il n'a été que de 2 pour l'Osurdex® (2 injections semestrielles). L'étude RÉMIDO [3] a montré un gain de 15 lettres ou plus à 6 mois chez 33,9 %

des 220 patients inclus (132 OBVR et 88 OVCR), avec une seule injection d'Osurdex®. La variation de bénéfice visuel moyen entre ces différentes études est expliquée en partie par la durée de l'OM à l'inclusion, puisqu'il évoluait depuis moins de 3 mois dans respectivement 65 %, 69 %, 52,2 % et 15 % des cas pour les études BRAVO, CRUISE, RÉMIDO et GENEVA. On peut penser qu'un traitement réalisé précocement peut permettre une récupération visuelle plus importante et donc un maintien du capital visuel de meilleure qualité. **D'un point de vue anatomique**, l'étude RÉMIDO retrouve des résultats comparables à l'étude GENEVA avec une réduction rapide et

stable de l'épaisseur fovéale en moyenne de 300 µm (entre M1 et M3), voire une normalisation du profil fovéal dans les meilleurs cas dès J2-J3.

**Au niveau de la tolérance**, notamment à la réalisation de l'IVT, l'étude RÉMIDO ne retrouve pas de complications notables mis à part quelques hémorragies sous-conjonctivales. La tolérance pressionnelle retrouvée est certes inférieure à celle retrouvée dans les études BRAVO et CRUISE, mais reste supérieure à celle observée avec l'étude SCORE [4] évaluant l'effet de la triamcinolone sans conservateur sur l'OM des OVCR qui retrouvait plus de 35 % de patients nécessitant un traitement hypotonisant : ce taux n'atteint que 2,3 % et 9 % dans l'étude RÉMIDO respectivement pour le sous-groupe des patients normotones et hypertones à J0. Il en découle, d'une part, que la dexaméthasone présente un profil de tolérance pressionnelle supérieur à la triamcinolone mais bien inférieur à celui retrouvé avec les anti-VEGF ; ceux-ci seront donc à privilégier en première intention chez les sujets glaucomeux et hypertones.

D'autre part, la surveillance pressionnelle devra être renforcée par-

ticulièrement à M1 puisqu'il s'agit du pic de fréquence des hypertensions induites et qu'aucune hypertensive tardive n'a été décelée au-delà de ce délai.

Enfin, il a été retrouvé un début de récurrence de l'OM en moyenne vers 4,5 mois nécessitant une nouvelle injection vers 5,3 mois en moyenne. Le délai moyen entre deux injections a augmenté avec l'ancienneté de l'OM. Il en résulte qu'un contrôle à M4 est nécessaire et le plus souvent suffisant pour détecter une éventuelle récurrence et ainsi programmer une nouvelle injection intravitréenne.

**Matonti F, Meyer F, Rouhette H, Merite PY, Guigou S, Dumas S, Parrat E, Gobert F, Hajjar C, Barthelemy T, Pommier S ; Collectif P1,5.**

1. Varma R, Bressler NM, Suñer I *et al.* ; BRAVO and CRUISE Study Groups. Ophthalmology. 2012 Jul 17.
2. Haller JA, Dugel P, Weinberg DV *et al.* Retina. 2009 Jan;29(1):46-51.
3. Pommier S, Matonti F, Guigou S *et al.* Étude rétrospective du traitement par Osurdex des œdèmes maculaires secondaires à une occlusion veineuse rétinienne. Communication orale au 118<sup>e</sup> Congrès de la Société Française d'Ophthalmologie.
4. SCORE Study Research Group. Arch Ophthalmol 2009;127:1115-28.

1. Étude RÉtrospective Multicentrique Longitudinale de l'Osurdex dans le Traitement de l'Oedème Maculaire des OVCR.





# Premières lentilles journalières en silicone-hydrogel pour la presbytie : À propos du lancement de l'Ophthalmic HR 1 Day Progressive

**L**es années 2011 et 2012 ont vu le lancement pas à pas de la gamme de lentilles silicone-hydrogel de dernière génération Ophthalmic HR. Ces lentilles « Haute Résolution » se déclinent en versions sphériques, toriques et progressives, pour des renouvellements mensuel ou journalier. L'arrivée en France de la première lentille journalière en silicone-hydrogel pour la presbytie dotée d'un filtre UV marque une étape importante pour mieux satisfaire les attentes et les besoins des patients. Elle répond notamment aux demandes de port occasionnel, liées au mode de vie. En effet, nombreux sont les presbytes qui, s'ils acceptent de porter des lunettes, souhaitent pouvoir de temps en temps s'en affranchir. Mais les spécialistes insistent : dans l'intérêt des porteurs, ce domaine en plein essor de la contactologie doit rester médicalisé afin d'éviter les dérives. Ces différents aspects ont été abordés à l'occasion d'un symposium organisé par Ophthalmic Compagnie pendant le congrès SFO 2012, avec la participation des Drs Françoise Comet-Mateu et Xavier Subirana.

Si les adaptateurs français privilégient les matériaux silicone-hydrogel, ils sont à ce jour relativement peu enclins à prescrire des lentilles jetables journalières, qui pourtant cumulent un ensemble d'avantages et progressent sur le marché mondial. L'heure est venue de mettre en adéquation la théorie et la pratique.

### Un paradoxe français

Dix-huit ans après la mise sur le marché de la première lentille jetable journalière, l'offre des laboratoires est de plus en plus riche et le marché mondial semble en pleine mutation. Philip B. Morgan<sup>1</sup> a analysé les prescriptions de lentilles effectuées en 2011 dans 29 pays et pour 22382 adaptations. Cette étude, dont les données sont compatibles avec les chiffres 2011 du Syffoc (Syndicat des fabricants et fournisseurs d'optique de contact), confirme la prédominance féminine chez les porteurs et permet de comparer les pratiques d'un pays à un autre.

Elle révèle qu'en France :

- le silicone-hydrogel l'emporte, couvrant 100 % des lentilles souples en première intention,
- la part des matériaux rigides est plus importante : 16 % contre 8 % hors de nos frontières,
- la plupart des prescripteurs de lentilles souples pour presbytes préfèrent la multifocalité à la monovision,
- les prescriptions de lentilles journalières jetables sont timides, leur proportion dans le marché des lentilles souples étant réduite à 15 %, ce qui est très peu comparé, par exemple, aux 50 % de la Grande-Bretagne.

Pourtant, d'après une enquête diligentée par Alcon (Ciba Vision) en 2012, la plupart des ophtalmologistes plébiscitent le renouvellement journalier...

### Des problèmes à l'âge de la presbytie...

Des modifications anatomo-physiologiques apparaissent dont il est très important de tenir compte pour équiper un patient en lentilles :

- le film lacrymal subit des modifications qualitatives et quantitatives ; la sécheresse oculaire, fréquente chez les femmes de plus de 40 ans, induit une apoptose des cellules conjonctivales ;
- la densité cellulaire cornéenne diminue ;
- un astigmatisme inverse apparaît ;
- le tonus et l'élasticité des paupières faiblissent ;
- l'ouverture palpébrale se modifie, ce qui peut compliquer la pose ou la dépose des lentilles ;
- la pupille se resserre et le réflexe photomoteur est moins ample ;
- la structure cristallinienne change et un astigmatisme interne apparaît.

D'autres facteurs non spécifiques interviennent, comme l'environnement, les conditions de travail (écran...), les problèmes de santé, qu'ils soient ou non ophtalmologiques (glaucome traité par collyres, blépharites, dont la prévalence augmente avec l'âge...), les traitements locaux ou généraux, dont certains influencent le film lacrymal, ou encore le profil psychologique du porteur (oublier son âge et ses lunettes...).

Compte tenu de ces différents paramètres, comment répondre à la forte demande des patients presbytes qui

1. <http://www.clspectrum.com/articleviewer.aspx?articleID=106551>.

attendent de leur lentilles à la fois confort, qualité de vision et facilité d'emploi ?

### ... aux solutions qu'offre la contactologie

Une réponse à l'ensemble des demandes, des attentes et des besoins des porteurs presbytes peut se résumer en trois mots : matériau, géométrie, journalier.

#### Opter pour un matériau de qualité

En première intention, l'option silicone-hydrogel ne se discute plus, d'autant que le renouvellement épithélial cornéen et la récupération après hypoxie sont plus lents chez le presbyte. Le matériau doit posséder un Dk/e élevé, une hydrophilie suffisante pour s'opposer à la déshydratation et un module de rigidité le plus faible possible afin de réduire les risques de complications mécaniques tels que les lésions épithéliales supérieures arciformes (SEAL), les conjonctivites papillaires liées aux lentilles de contact (CLPC) et les billes de mucine. De plus, un faible coefficient de friction contribue au confort des porteurs.

#### Choisir une géométrie adaptée

Le myosis lié à la fois à l'âge, à l'effort accommodatif en vision de près (VP) et à la luminance (éclairage fort pour la lecture) rend propice une zone de VP centrale. Celle-ci optimise non seulement la lecture mais aussi le confort en conduite de nuit, en réduisant les halos<sup>2</sup>.

Le presbyte hypermétrope est le meilleur candidat pour une VP centrale. Chez le myope, que l'on opte également pour cette solution ou pour une VL (vision de loin) centrale, l'addition doit être soutenue, car le patient est habitué à bien voir de près.

Un profil asphérique de face postérieure contribue à stabiliser la lentille, ce qui est d'autant plus utile que le tonus palpébral chute avec l'âge.

#### Considérer les avantages des lentilles journalières

La demande des presbytes pour être équipés en lentilles journalières progressives va croissant. Avec une lentille neuve et stérile pour chaque utilisation, le port journalier s'impose de plus en plus comme la méthode la plus sûre, capable de limiter le risque infectieux.

Corollaires :

- pour le porteur régulier, il réduit la formation de dépôts et l'accumulation de pollutions (atmosphériques, maquillage) ou d'allergènes, donc les réponses inflammatoires qui en découlent ;
- il élimine les problèmes de tolérance aux solutions d'entretien (ni cytotoxicité épithéliale ni risque d'allergie, respect du film lacrymal) ;
- il est adapté à tous les modes de vie, notamment au port occasionnel (sport, sorties...) et aux environnements professionnels à risque (hôpitaux, laboratoires, lieux poussiéreux...).

2. Les profils hyperprolates augmentent la profondeur de champ.

### Attention aux idées reçues !

L'épaisseur des lentilles journalières étant identique à celle des lentilles mensuelles, leur manipulation n'est pas plus difficile.

### Ophthalmic HR Progressive : du renouvellement mensuel...

Après son lancement lors du congrès de la SFO 2011, l'Ophthalmic HR Progressive mensuelle a fait l'objet d'une enquête observationnelle, durant le premier trimestre 2012, destinée à évaluer la satisfaction d'une part des ophtalmologistes (protocole, rapidité et facilité de l'adaptation) et, d'autre part, des porteurs, en termes de vision et de confort.

Trente-sept ophtalmologistes français ont participé à cette enquête d'observation qui a porté sur 160 cas de patients, dont 38 % étaient myopes et 58 % hypermétropes.

Parmi les adaptations, 89 % ont été couronnées de succès (142 cas) et 95 % ont été réalisées en deux essais ou moins ; 85 % des porteurs se sont déclarés satisfaits à très satisfaits du confort dès le premier essai (figure 1) et 83 % ont affiché le même degré de satisfaction, cette fois globale, lors du premier contrôle. Le protocole d'adaptation a été perçu comme simple ou très simple.

Se fondant sur ces résultats, le laboratoire a transposé la majorité des paramètres techniques de la lentille mensuelle Ophthalmic HR Progressive à sa version journalière 1 Day, comptant obtenir des résultats équivalents.

Une étude approfondie du procédé de fabrication du maté-

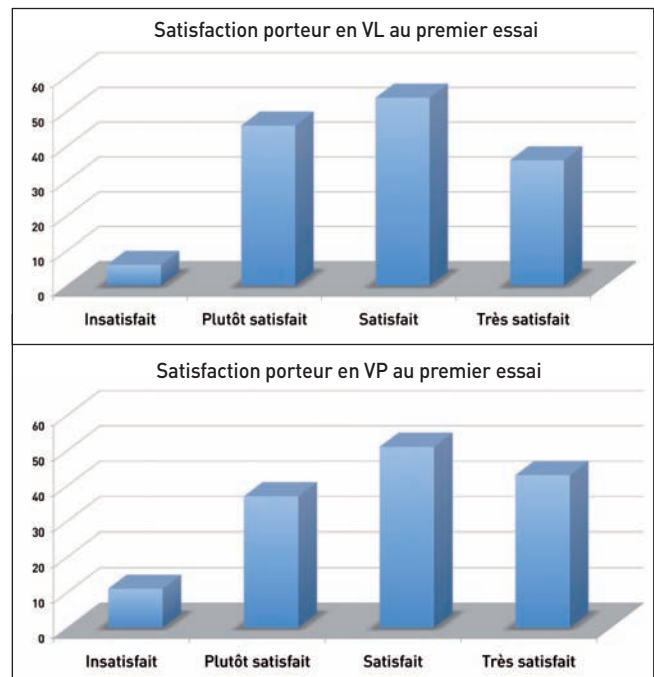


Figure 1. 85 % des porteurs se sont déclarés satisfaits à très satisfaits du confort dès le premier essai : 63 % en VL et 66 % en VP.

riau, à la fois au niveau des macromonomères qui le constituent et de l'optimisation des conditions de polymérisation, a permis de fabriquer l'Ophtalmic HR 1 Day Progressive avec des caractéristiques extrêmement proches de la lentille mensuelle. Ceci permet de garantir la simplicité d'adaptation que présente l'Ophtalmic HR Progressive.

## ... au port journalier

La lentille entièrement asphérique Ophtalmic HR 1 Day Progressive en silicone-hydrogel est conçue pour allier sécurité, qualité de vision et confort (optimiser le centrage, minimiser les interactions avec les paupières, convenir à tous les modes de vie...). Elle est disponible de -6 à +5 dioptries et offre deux profils d'addition : « LOW » jusqu'à 2,25 et « HIGH » de 2,50 à 3 dioptries (rayon : 8,60 mm ; diamètre : 14,10 mm).

## Des caractéristiques voisines

La zone optique décrit une progression douce et continue des focales. La VP est centrale, la VL périphérique et la vision intermédiaire « à progression lissée » est large (vision simultanée) (figure 2).

Dotée de la technologie Hydroair®, la lentille, en matériau filcon II 3 (type 2 non ionique), possède une hydrophilie de 56 %, un coefficient de friction de 0,017 et un module de rigidité de 0,5 ainsi qu'un filtre UV de classe 2 FDA<sup>3</sup>. Ses bords profilés sont arrondis et son angle de contact mesure 17°. En termes de perméabilité à l'oxygène, son Dk/e (86) assure un flux d'oxygène de 96 %.

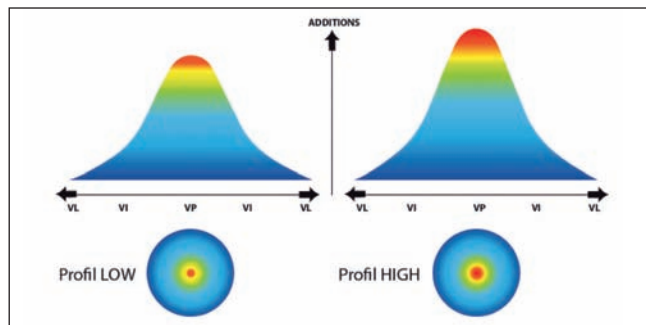


Figure 2. Ophtalmic HR 1 Day Progressive : schéma des zones optiques de profils LOW et HIGH.

## Le même protocole d'adaptation

Comme pour l'Ophtalmic HR Progressive mensuelle, il consiste à :

- réaliser une réfraction subjective,
- rechercher l'œil préféré (test du flou préférentiel),
- déterminer la puissance en VL avec la table de conversion lunettes-lentilles,

3. Filtre UV de classe 2 FDA : bloque > 95 % UVB et > 70 % UVA. La lentille Ophtalmic HR 1 Day Progressive filtre 99 % des UVB et 77 % des UVA.

- choisir l'addition en fonction de l'addition minimale : profil LOW si l'addition totale ne dépasse pas 2,25 D, HIGH à partir de 2,50 D,
- contrôler l'acuité en VL et VP au bout de 15 à 20 minutes :
  - si la VP est insuffisante, ajouter +0,25 D sur les deux yeux (ODG) ou sur l'œil non préféré en VL jusqu'à obtenir P2 et vérifier la VL,
  - si la VL est insuffisante ajouter  $\pm 0,25$  D ODG ou sur l'œil préféré en VL jusqu'à obtenir la sphère de meilleure acuité et vérifier la VP.

Vingt adaptateurs de lentilles de contact français expérimentés ont pu tester en amont l'Ophtalmic HR 1 Day Progressive. Les premiers patients, équipés dans le cadre d'indications variées (intolérances aux lentilles non journalières, port occasionnel pour le sport...) se sont déclarés satisfaits. La pratique à plus long terme complètera ces résultats préliminaires.

Les similitudes des deux modèles de lentilles Ophtalmic HR Progressive simplifient la double prescription. Muni de son ordonnance, le patient peut adapter ses achats selon qu'il utilise son équipement en port régulier (renouvellement mensuel) ou occasionnel (journalier).

## En pratique et pour la sécurité

Pour aboutir à de bons résultats, le protocole d'adaptation d'une lentille journalière doit être aussi rigoureux que celui d'une lentille mensuelle ; la technicité est la même. Pour tout équipement d'un presbyte en lentilles multifocales progressives, l'examen de la réfraction est bien sûr capital. Seule la réfraction du jour fait foi, il ne s'agit pas de se fonder sur les anciens verres du patient. Par ailleurs, si les lentilles progressives actuelles sont techniquement performantes, il est conseillé d'expliquer au porteur que le principe optique repose sur le tri cortical et qu'un délai d'apprentissage est nécessaire. Quant au coût de l'équipement, il ne constitue en général pas un frein.

Malgré la généralisation des matériaux silicone-hydrogel et du renouvellement fréquent, le risque infectieux sous lentilles persiste. En effet, certains patients peinent à respecter les durées de remplacement et surtout les règles d'hygiène élémentaires. Néanmoins, en cette période où les modèles de lentilles jetables journalières pour presbytes se multiplient, l'achat doit être sécurisé par une prescription pour éviter le recours aux filières de distribution non contrôlée qui pratiquent la vente sans ordonnance. L'adaptation doit donc demeurer médicale, y compris pour les lentilles journalières qui, faut-il le rappeler ?, sont des dispositifs médicaux destinés à être posés sur les yeux d'un patient, avec les risques que l'on connaît.

Propos recueillis par Véronique Barbat

## Thérapies géniques oculaires

### Les premiers essais cliniques sur l'être humain

**T**hème du 2<sup>e</sup> symposium Optic 2000 organisé pendant le congrès SFO 2012, les recherches sur les thérapies géniques oculaires sont en bonne voie. Après des essais réussis sur l'animal, plusieurs essais chez l'Homme ont débuté l'année dernière avec le soutien de l'AFM Téléthon : l'un mené par une équipe de l'Inserm et du CHU de Nantes pour traiter l'amaurose congénitale de



Les thérapies géniques oculaires ont fait salle comble !

Leber, et un autre à l'Institut de la Vision à Paris chez des patients atteints de la maladie de Stargardt. Fin 2013, un premier essai sur des patients atteints de la neuropathie optique héréditaire de Leber devrait démarrer également à l'Institut de la Vision.

« L'objectif des recherches actuelles est de permettre aux personnes atteintes de maladies d'origine génétique ou dues à la dégénérescence liée à l'âge de retrouver une vie plus autonome en rétablissant une partie de leurs capacités visuelles » ont souligné dans leurs interventions le Pr Philippe Moullier, directeur de recherches à l'Inserm, professeur adjoint à l'université de Floride (USA), et les Dr Serge Picaud et Florian Sennlaub, chercheurs à l'Institut de la Vision.

#### Inflammation et DMLA : les thérapies possibles

Depuis quelques années, le traitement de la DMLA humide s'est spectaculairement amélioré avec la mise au point d'une nouvelle approche thérapeutique. Ce traitement vise à neutraliser l'effet du facteur de croissance de l'endothélium vasculaire (*Vascular Endothelial Growth Factor*, VEGF) qui est impliqué de façon cruciale dans la régulation de la perméabilité et croissance des vaisseaux. Ces traitements sont capables de stabiliser, et dans certain cas d'améliorer, la vision de la majorité des patients atteints de la forme humide lorsqu'ils ont été administrés à temps. Aujourd'hui, ces traitements sont administrés par injections intraoculaires répétées. Dans un futur proche, il sera envisageable d'administrer des gènes codant pour des inhibiteurs de néovascularisation par thérapie génique, ce qui évitera les injections répétées.

Le défi des prochaines années de la recherche sur la DMLA sera de trouver un traitement pour la forme atrophique et de

nouveaux inhibiteurs de néovascularisation pour les patients qui ne répondent pas ou plus aux traitements anti-VEGF.



Congrès de Paris

Pr José-Alain Sahel

Pr Philippe Moullier

Mécène de la recherche, la Fondation Groupe Optic 2000 soutient l'Institut de la Vision, premier centre français de recherche sur les pathologies oculaires, dirigé par le Pr José-Alain Sahel.





Les recherches menées dans notre laboratoire ont montré qu'il existe une accumulation de macrophages dans la couche des photorécepteurs précédant la néovascularisation et la dégénérescence. Il semble que, pour des raisons de prédisposition génétique, l'élimination des macrophages de la couche des photorécepteurs est défectueuse chez les malades atteints de DMLA chez lesquels les macrophages s'accumulent d'une façon pathologique avec le temps. Le concept novateur qui nous a permis de développer de nouvelles thérapies pharmacologiques et génétiques vise à inhiber l'accumulation des macrophages dans la couche des photorécepteurs. Dans les modèles animaux, ces traitements sont capables d'inhiber la dégénérescence autant que la néovascularisation et ils pourraient dans un futur pas si lointain constituer un nouveau traitement pour les formes atrophiques et humides de la DMLA.

*Florian Sennlaub*

### **Restaurer la vision de patients aveugles : des prothèses rétiniennes à la thérapie optogénétique**

La perte des photorécepteurs peut intervenir dans différentes pathologies rétiniennes comme les rétinopathies pigmentaires ou la dégénérescence maculaire lié à l'âge et ainsi aboutir à la cécité ou une très forte malvoyance. La disparition des photorécepteurs laisse les deux autres couches neuronales rétiniennes dans l'incapacité d'envoyer des informations visuelles au cerveau. Récemment, l'utilisation de prothèses rétiniennes stimulant électriquement ces deux couches résiduelles a démontré la possibilité de restaurer une certaine perception visuelle chez ces patients aveugles. Notamment, un patient aveugle opéré dans le service du Pr Sahel au Centre national d'ophtalmologie des Quinze-Vingts peut à nouveau relire des phrases simples sur un écran d'ordinateur.

Cependant, la résolution de ces prothèses (60 pixels) ne permet pas encore de visualiser des images complexes pour identifier, par exemple, des visages. Une stratégie alternative dite « optogénétique » propose de réactiver les neurones résiduels en exprimant par thérapie génique des protéines produisant des courants sous l'effet d'une stimulation lumineuse. Ces protéines d'algues ou de bactéries, une fois exprimées dans la membrane cellulaire, sont en effet capables de changer l'activité électrique de la cellule sous l'effet de la lumière, transformant ainsi toute cellule en un photorécepteur. Cette stratégie pour restaurer la vue a été validée sur une souris aveugle en exprimant de telles protéines dans les cellules ganglionnaires, envoyant ainsi le signal visuel au cerveau ou dans les cellules bipolaires.



*Dr Serge Picaud, Didier Papaz (PDG d'Optic 2000) et Dr Florian Sennlaub.*

Mais la stratégie la plus prometteuse a été la réactivation de photorécepteurs ayant perdu leur sensibilité à la lumière. En effet, notre collaborateur, le Dr Botond Roska (Bâle, Suisse), a constaté la présence de photorécepteurs à cônes résiduels dans ce modèle animal de rétinopathie pigmentaire. La réactivation de ces photorécepteurs dit « dormants » permet à la souris aveugle de retrouver une perception visuelle comme l'atteste sa poursuite visuelle d'un tambour tournant. Pour évaluer si cette thérapie optogénétique peut être transférée en clinique humaine, nous avons appliqué le vecteur viral porteur du gène bactérien sur des rétines humaines *post-mortem* en culture. Cette approche *in vitro* développée à l'Institut de la Vision montre que les photorécepteurs humains peuvent exprimer la protéine bactérienne et que cette dernière peut modifier le potentiel membranaire de ces cellules. Des expériences sont actuellement en cours pour déterminer si cette stratégie réhabilitatrice pourrait induire une réaction inflammatoire chez des primates non humains. La constitution d'une cohorte de patients pouvant participer à des essais cliniques est actuellement en cours au centre d'investigation clinique (Inserm CIC 503) dirigé par le Pr Sahel. Il y a en effet été montré que les photorécepteurs dormants sont visibles chez des patients aveugles atteints d'une rétinopathie pigmentaire par la réalisation de coupes optiques de leur rétine. Cette stratégie optogénétique pourrait donc prochainement offrir une bien plus grande résolution que les prothèses rétiniennes puisque chaque cellule exprimant la protéine bactérienne deviendrait un pixel.

*Serge Picaud et José-Alain Sahel*

## 2012 : La multifocalité C2 intègre de nouveaux progrès

Véronique Barbat

**P**our la conception, le développement, l'évaluation, la validation et la production de la lentille silicone-hydrogel C2 Multifocal, Precilens s'est entouré de nombreux partenaires [1]. Qu'il s'agisse de nanotechnologies, d'optique adaptative ou encore de l'étude européenne comparative prospective multicentrique [2], chercheurs, industriels, ophtalmologistes et universitaires ont uni leurs compétences. Leur but : optimiser la satisfaction visuelle des porteurs (contrôle des aberrations optiques d'ordre supérieur et du centrage, essentiel pour les lentilles multifocales...), le confort et la tolérance physiologique de l'équipement.

Dans le cadre d'un symposium organisé par Precilens à la SFO 2012, les Drs Christine Brodaty, Catherine Peyre et Louissette Bloise sont intervenues pour rappeler les phénomènes optiques qui conditionnent la qualité d'une image et de la vision et montrer comment ils ont été appliqués à la C2 Multifocal.

La planète compte à ce jour 1 milliard 263 millions de presbytes, l'Europe 206 millions et la France 27 millions. Ces chiffres sont amenés à augmenter...

### Petit tour du monde... focalisé sur la France

Selon l'étude internationale annuelle des habitudes de prescription en contactologie, publiée par Philip B. Morgan *et al.* dans *Contact Lens Spectrum* de janvier 2012 [3] et menée dans 29 pays, 13 % des 22362 adaptations réalisées concernent des presbytes, équipés, pour 90 % d'entre eux, en lentilles souples.

Dans ce groupe, la percée de la multifocalité est importante ; en France, 80 % des porteurs presbytes utilisent des lentilles multifocales mais seulement 3 % la monovision (contre respectivement 54 % et 12 % dans le monde).

En lentilles multifocales, seuls 11 des 29 pays utilisent des matériaux rigides, au premier rang desquels les Pays-Bas ; en revanche, 25 d'entre eux recourent aux matériaux souples. Ces derniers comptent pour 26 % des prescriptions en France, mais 11 % dans le monde.

Les silicone-hydrogels marquent une forte poussée, surtout en France, qui détient la moitié du marché européen des lentilles multifocales.

Si les demandes d'adaptation pour raison esthétique restent prépondérantes, le confort et l'aspect pratique au quotidien interviennent également.

### Lentilles multifocales : informer pour mieux équiper

Avant l'âge de la presbytie, la majorité des porteurs de lentilles sont des myopes ; une fois la presbytie installée, ce sont pour la plupart des hypermétropes.

Nous avons à disposition de plus en plus d'excellents pro-

duits ; grâce aux matériaux silicone-hydrogel, à la maîtrise de l'hydratation et du confort, tous les presbytes peuvent aujourd'hui être équipés. Les contactologues les plus expérimentés obtiennent 90 % de succès avec une méthode à la fois fiable et réversible. Pourtant, il semble que les lentilles n'occupent pas la place qu'elles mériteraient. L'attirance pour la chirurgie réfractive l'explique en partie, mais cette option n'est pas dénuée d'inconvénients [4]. La méconnaissance des lentilles multifocales intervient également. En effet, si la moitié des presbytes français ignore leur existence, un sur deux se déclare prêt à les essayer, une fois informé.

### Qualité de l'image et aberrations optiques : quelques rappels

La qualité d'une image et de la vision dépend d'un ensemble de phénomènes optiques qui peuvent, pour certains, être corrigés ou modulés.

- Lorsqu'ils traversent des milieux dont la transparence est imparfaite, les rayons lumineux subissent une dispersion aléatoire dans l'espace : c'est la diffusion. Schématiquement, elle se manifeste au niveau du cristallin pour 50 %, de la cornée pour 25 % et de la rétine pour 25 %. La cataracte augmente la diffusion de la lumière.
- La diffraction réalise une déviation des rayons lumineux lorsqu'ils traversent une ouverture (fente, orifice) : plus celle-ci est réduite, plus la tache de diffraction est importante. Le myosis lié à l'âge en est l'exemple.
- Du fait de variations d'indice d'une surface ou d'un matériau, les aberrations optiques (AO) chromatiques se traduisent par une dispersion de la couleur (décomposition de la lumière blanche en différentes longueurs d'onde).
- Les aberrations géométriques d'ordre inférieur (2<sup>e</sup> degré)



sont les amétropies, sphériques et cylindriques. Mais ni l'examen de la réfraction ni l'acuité visuelle ne renseignent sur la qualité de vision.

- Les AO d'ordre supérieur (ex. : coma de 3<sup>e</sup> degré, aberration sphérique de 4<sup>e</sup> degré...) sont liées aux géométries et aux topographies de surface des dioptries. Il est possible d'intervenir à ce niveau pour gérer la multifocalité.

### Les aberrations optiques sont spécifiques de l'individu

Leur amplitude et leur distribution varient avec la réfraction (amétropies), l'âge, la qualité du film lacrymal et le diamètre pupillaire. En analysant le front d'onde, différents types d'aberrations peuvent être quantifiés. Le RMS (*Root Mean Square*) renseigne sur les aberrations oculaires totales, qui s'élèvent en général à 0,4 µm pour une pupille de 6 mm. Il s'agit de la somme des aberrations cornéennes et des aberrations internes (générées par la face postérieure de la cornée et le cristallin).

Le front d'onde peut être décomposé en différents polynômes de Zernike (*figure 1*) ; trefoil et coma sont des aberrations d'ordre impair. D'ordre pair, l'aberration sphérique (AS) traduit une différence de puissance entre le centre et la périphérie d'un dioptrie (asphéricité). Chez un sujet sain non opéré, elle est positive, c'est-à-dire que les rayons périphériques convergent en avant des rayons centraux, et de l'ordre de +0,15 à +0,20 µm.

L'AS augmente chez l'hypermétrope et aussi chez le myope avec la puissance de sa correction. Alors que le cristallin jeune génère une AS négative, qui compense l'AS cornéenne positive, le cristallin vieillissant génère des AS positives qui s'ajoutent à celles de la cornée pour augmenter les RMS globaux. Toutefois le myosis lié à l'âge peut compenser ces AS.

La cornée antérieure assure les deux tiers du pouvoir réfractif de l'œil, d'où son importance en termes d'aberrations. Les cartes d'élevation des topographies peuvent elles aussi mesurer les AO cornéennes.

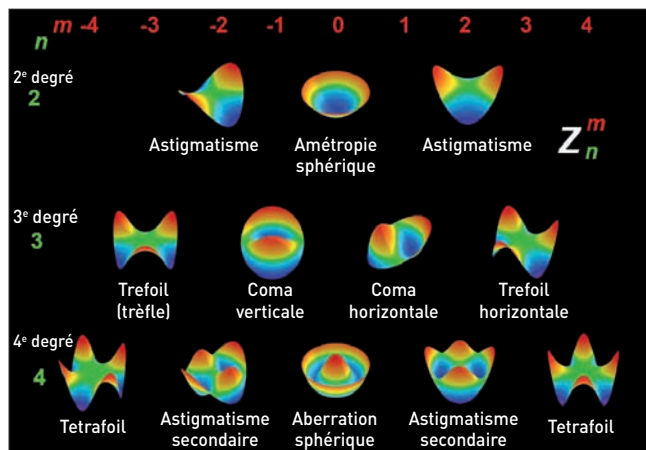


Figure 1. Représentation des aberrations optiques de l'œil.

### La profondeur de champ, notion clé

Chez le sujet jeune, la profondeur de champ est assurée de façon active par l'accommodation. Déclenchée par le flou rétinien, elle associe : augmentation de la puissance du cristallin, convergence et myosis. La perte d'accommodation liée à la presbytie réduit la profondeur de champ qu'il faut donc restituer, cette fois de façon passive ; il est possible de créer une pseudo-accommodation en utilisant les AO, notamment l'AS (les profils optiques hyperprolates augmentent la profondeur de champ). Induire une multifocalité suppose donc de bien connaître la dynamique pupillaire et les AO d'ordre élevé.

En contactologie comme en chirurgie, cornéenne ou cristallinienne, les techniques qui compensent la presbytie en instaurant une bi- ou une multifocalité parviennent à restaurer la vision de près (VP). Cependant, elles réduisent plus ou moins l'acuité en vision de loin (VL) et la sensibilité au contraste, ce dont il faut informer les porteurs. Toutes les géométries de lentilles multifocales n'induisent pas le même taux d'aberrations d'ordre élevé [5].

### Applications à la C2 Multifocal

Des études jalonnant le développement de la C2 Multifocal ont utilisé un simulateur de vision à optique adaptative, le crx1™<sup>(\*)</sup> (Imagine Eye) [6,7]. Cet appareil permet de mesurer l'effet d'AO sur les performances visuelles, la profondeur de champ ou l'acuité visuelle.

Ainsi ont été confirmés :

- l'effet positif du design progressif sur la profondeur de champ,
- l'avantage de la VP centrale pour préserver la VL dans toutes les conditions,
- l'intérêt des zones de vision stabilisée (absence de gradient permanent des surfaces progressives) en VP et VL sur la profondeur de champ et la qualité de la VL de jour comme de nuit,
- le rôle du dosage maîtrisé de la zone progressive pour préserver l'acuité.

### Nanotechnologies à l'appui

Le lancer de rayons (*ray tracing*) est une méthode de simulation de la propagation d'ondes en 3D dont le champ d'applications est large. Dans le domaine qui nous intéresse, il s'agit d'une technique de synthèse d'images capable de simuler des phénomènes optiques tels que la réflexion ou la réfraction. Le logiciel de *ray tracing* utilisé pour concevoir la C2 Multifocal a permis :

- de créer une lentille virtuelle afin de simuler tous les résultats optiques possibles,
- d'en définir très précisément, point par point, les surfaces externe et interne (nanotechnologie),
- et d'explorer les aberrations.

(\*) crx1™, Adaptive Optics Visual Simulator : simule les effets des corrections chirurgicales ou optiques de manière non invasive et réversible.

La C2 Multifocal (rayon : 8,60 mm ; diamètre : 14,20 mm) associe une zone stabilisée centrale pour la VP, une zone progressive destinée à la vision intermédiaire (VI) et une zone stabilisée périphérique pour la VL (figure 2). Elle existe de +6 à -8 D avec deux profils d'addition : « Low » (+1,75 D ou moins) et « High » (supérieur à 1,75 D). Sa face postérieure est sphéro-asphérique et sa face antérieure totalement asphérique.

Le *wetting process* est conçu pour assurer la mouillabilité de la lentille sans utiliser de traitement de surface ou intégrer d'agent de lubrification. Avec un Dk/e de 86, la transmission d'oxygène atteint 96 % au centre de la cornée par rapport à un œil nu. La C2 Multifocal possède des bords profilés (« Bords Confort Plus » : BCP™), une hydrophilie de 58 %, un coefficient de friction de 0,22 et un module d'élasticité de 0,5 Mpa.

### Pour la pratique, le protocole d'adaptation est le suivant

- Pour choisir la première lentille, il suffit de :
- rajouter +0,50 à la réfraction sphérique en VL (maximum convexe) en tenant compte de la distance verre-œil ;
- rechercher l'œil préférentiel, étape essentielle : sur cette correction VL sphérique pure maximale convexe, passer alternativement devant les deux yeux un verre de +0,75. L'œil le plus gêné de loin dans cette situation est noté préférentiel en VL ;
- calculer l'addition minimale en présentant au patient (qui porte toujours la réfraction VL sphérique pure en binoculaire) un test de lecture à 40 cm. Ajouter +0,25 autant de fois que nécessaire pour qu'il puisse déchiffrer P2. La somme des +0,25 ainsi ajoutés correspond à l'addition minimale. L'addition de près du presbyte est obtenue en ajoutant +1 D (réserve accommodative) à l'addition minimale ;
- contrôler le centrage de la lentille, sa mobilité et la vision en binoculaire, de loin comme de près ;
- optimiser la VL si nécessaire. Si le patient porte le profil

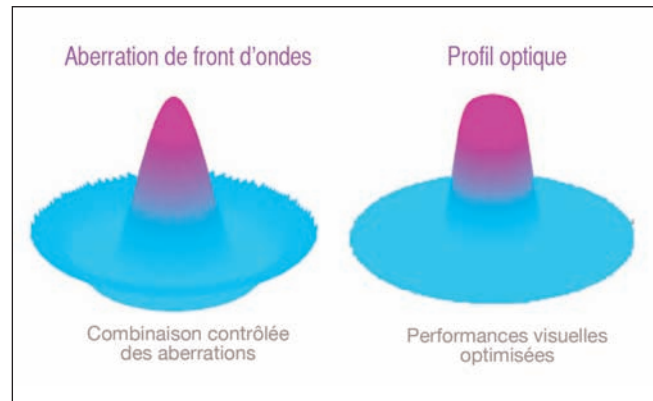


Figure 2. Design de la C2 Multifocal.

Low, ajouter -0,25/-0,50 devant l'œil préféré de loin ou les deux yeux. S'il est équipé en High, ajouter -0,25/-0,50 en VL sur l'œil préféré de loin et, si c'est insuffisant, passer en addition Low sur ce même œil, en s'assurant que la VP reste stable ;

- à l'inverse, optimiser la VP si nécessaire. Si la VL est satisfaisante et que le patient porte deux profils Low, ajouter dans un premier temps +0,25/+0,50 sur l'œil de près en contrôlant la VL. Si cela ne suffit pas, équiper ce même œil d'une addition High en contrôlant la VL. En présence de deux profils High, ajouter +0,25/+0,50 sur l'œil de près ou les deux yeux.

Pour conclure sur la C2 Multifocal, les oratrices évoquent une lentille « simple », « facile », « universelle » ou encore « polyvalente », performante de loin et de près, qui ne peut qu'inciter les ophtalmologistes non encore adaptateurs de lentilles à débiter en contactologie.

À travers quatre cas cliniques, elles ont montré des exemples de lentilles multifocales délaissées au profit de la C2 Multifocal.

### Références

1. La C2 Multifocal des origines à nos jours. Les Cahiers d'Ophtalmologie n°161, Juin-Juillet 2012, p.57.
2. Résultats de l'étude comparative européenne C2 Multifocal. Les Cahiers d'Ophtalmologie n°160, Mai 2012, tiré à part.
3. <http://www.clspectrum.com/articleviewer.aspx?articleID=106551>
4. Cochener B *et al.* Presbytie. Rapport SFO 2012. Masson 2012.
5. Peyre C, Fumery L, Gatinel D. Comparison of high-order optical aberrations induced by different multifocal contact lens geometries.

J Fr Ophtalmol. 2005 28(6):599-604.

6. Rocha KM, Vabre N, Chateau N, Krueger RR. Expanding depth of focus by modifying higher-order aberrations induced by an adaptive optics visual simulator. J Cataract Refract Surg. 2009;35(11):1885-92.

7. Bénard Y, López-Gil N, Legras R. Subjective depth of field in presence of 4th-order and 6th-order Zernike spherical aberration using adaptive optics technology. J Cataract Refract Surg. 2010;36(12): 2129-38.





# Une nouvelle approche dans le diagnostic et le traitement de la sécheresse oculaire évaporative

Serge Doan

**L**a sécheresse oculaire évaporative est la conséquence la plus fréquente des dysfonctionnements meibomiens. C'est une pathologie très fréquente, en particulier chez le sujet au-delà de 60 ans, mais dont le diagnostic n'est pas toujours très facile.

Aussi, ce symposium organisé par TearScience sous la présidence du Pr Joseph Colin et avec la participation des Drs Serge Doan, Cati Ganem, Cédric Schweitzer et de Raphaël Amar, a-t-il proposé une nouvelle approche diagnostique des dysfonctionnements meibomiens par obstruction qui permet de mieux analyser la symptomatologie, évaluer la fonction des glandes de Meibomius et analyser la qualité du film lacrymal.

Il a également proposé un nouveau moyen thérapeutique très performant pour relancer la fonction des glandes de Meibomius.

## Les dysfonctionnements meibomiens

### Glandes de Meibomius et meibum

Les glandes de Meibomius, glandes sébacées situées dans le tarse, sécrètent le meibum, composant essentiel du film lacrymal qui joue plusieurs rôles : le premier est de prévenir l'évaporation des larmes, ce qui explique qu'en cas de dysfonctionnement va apparaître une sécheresse évaporative. Il aide aussi à l'étalement des larmes et ainsi lisse la surface cornéenne pour une meilleure qualité réfractive et la meilleure vision possible. Enfin, il prévient la contamination du film lacrymal par le sébum et joue le rôle de lubrifiant.

Cette sécrétion meibomienne va être ralentie notamment par l'âge et les hormones lors de la ménopause, entraînant un dysfonctionnement meibomien. Il s'agit d'une pathologie extrêmement fréquente, dont la prévalence générale est de l'ordre de 39 % et dont la fréquence augmente avec l'âge puisque leur prévalence va passer à 72 % après 60 ans, âge où ils deviennent quasiment physiologiques.

Le meibum va subir des modifications physico-chimiques en se chargeant de stéroïdes estérifiants, notamment d'acides gras. Sa température de fusion va être aux alentours de 35°C, et parfois plus, au lieu de 32°C, et il va donc devenir visqueux à température ambiante, voire solide comme du beurre.

En pratique, l'une des conséquences cliniques les plus fréquentes est l'instabilité lacrymale avec la diminution du temps de rupture des larmes (inférieur à 10 s) et une hyperévaporation lacrymale. D'après le rapport 2011 de l'International Dry Eye WorkShop (DEWS)<sup>1</sup>, le dysfonctionnement meibomien représente vraisemblablement la première cause de sécheresse oculaire dans le monde.

L'autre problème est la surinfection des glandes de Meibomius avec notamment une action staphylococcique qui va modifier les lipides meibomiens par le biais de lipases, pour induire une toxicité et une inflammation de la surface oculaire et aussi augmenter la viscosité du meibum, d'où un cercle vicieux. Un autre effet moins fréquent des staphylocoques est de sécréter des toxines et des antigènes bactériens qui vont générer une inflammation de la surface oculaire.

En dehors de ces dysfonctionnements par obstruction, d'autres facteurs peuvent provoquer des dysfonctionnements meibomiens comme l'innervation, la flore bactérienne et la prise de certains médicaments, en particulier les rétinoïdes.

### L'examen clinique avant tout

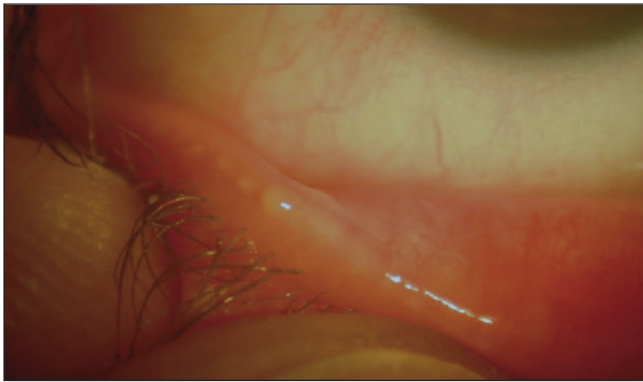
Pour poser le diagnostic de dysfonctionnement meibomien par obstruction, c'est l'examen clinique qui prévaut. Il faut savoir prendre du temps pour regarder le bord libre et faire l'examen du meibum : on presse le meibum entre le pouce et l'index (*figure 1*), en faisant attention à sa cinétique de sortie, à sa couleur, à sa consistance : plutôt liquide mais douteux (*figure 1*), en « pâte de dentifrice » (*figure 2*) ou avec une apparence de beurre (*figure 3*).

Mais il y a d'autres signes à chercher qui vont orienter vers un dysfonctionnement meibomien :

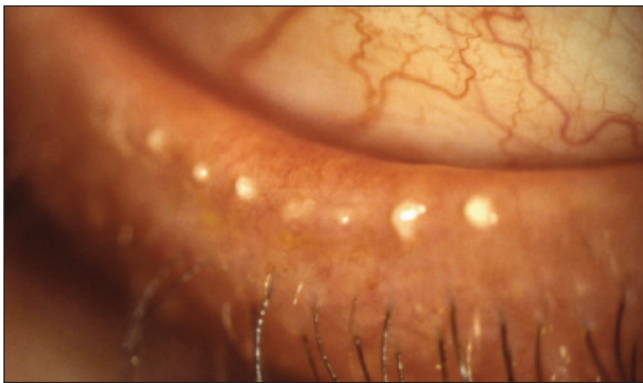
- une inflammation du bord libre avec la présence de téléangiectasies,
- des signes d'inflammation antérieure,
- des glandes enkystées,
- des bouchons kératinisés,
- des cicatrices de chalazion...

Il existe d'autres signes au niveau de la surface cornéenne, comme une kératite ponctuée superficielle inférieure. Il faut


Paris



**Figure 1.** On presse le meibum entre le pouce et l'index. Meibum plutôt liquide mais d'aspect louche.



**Figure 2.** Meibum en « pâte de dentifrice ».



**Figure 3.** Bouchon meibomien.

savoir également regarder le visage du patient car les causes les plus fréquentes sont la rosacée ou la dermatite séborrhéique, donc rechercher des flushs, des télangiectasies au niveau des joues et du nez, voire des éruptions papulo-pustuleuses ou un rhinophyma.

### Le plus important : l'hygiène des paupières

Le plus important reste l'hygiène des paupières et de trop nombreux patients nous arrivent sous traitement par cyclines orales à qui il n'a jamais été recommandé de faire une hygiène

palpébrale, alors que c'est une pathologie mécanique avant tout et inflammatoire de façon secondaire : il faut absolument arriver à faire sortir ces sécrétions par une hygiène quotidienne ou biquotidienne et prolongée à vie puisqu'il s'agit d'une maladie chronique. Les recommandations du DEWS<sup>1</sup> indiquent bien que c'est le traitement de base quel que soit le stade du dysfonctionnement meibomien.

Il consiste à réchauffer les paupières à une température chaude mais pas brûlante, avec un système qui chauffe pendant au moins 5 minutes, suivi d'un massage.

### Une nouvelle approche diagnostique et thérapeutique de l'œil sec

Le diagnostic systématique des dysfonctionnements meibomiens n'est pas toujours très facile, d'autant plus que les yeux secs par évaporation (secondaires au dysfonctionnement des glandes de Meibomius) et ceux par déficit aqueux peuvent entraîner la même symptomatologie.

Une nouvelle approche diagnostique est donc proposée reposant sur :

- un questionnaire qui permet d'analyser la symptomatologie (Speed),
  - un outil qui permet d'évaluer la fonction des glandes de Meibomius (MGE),
  - un interféromètre pour analyser la qualité du film lacrymal (Lipiview®),
- ainsi qu'une nouvelle approche thérapeutique (Lipiflow®) pour relancer la fonction des glandes de Meibomius alors que l'hygiène des paupières quotidienne, voire biquotidienne, est contraignante pour le patient et que de plus, la chaleur et la manipulation n'étaient jusqu'ici pas standardisées.

### L'approche diagnostique se fait en trois étapes

#### Étape 1 : le questionnaire Speed

Ce questionnaire Speed (*Standard Patient Evaluation of Eye Dryness*) rempli par le patient permet d'analyser la symptomatologie ressentie : sécheresse, sensation de grains de sable ou démangeaison, sensation de douleur, sensation de brûlure ou de larmolement, fatigue oculaire... Cette symptomatologie va être quantifiée en fréquence et en sévérité avec un score maximum de 28 :

- 0 : pas de symptômes,
- < 8 : symptomatologie légère,
- > 8 : symptomatologie modérée à sévère, ce qui justifie de passer à l'étape diagnostique suivante.

#### L'étape 2 est constituée par le Lipiview®

C'est un interféromètre qui va permettre :

- de mesurer l'épaisseur de la couche lipidique,
- d'avoir des données quantitatives sur la fréquence et la dynamique du clignement, ainsi que la qualité de la fermeture palpébrale.

La zone d'illumination (*figure 4*) réalise un reflet sur le film lacrymal qu'une caméra va capter et renvoyer sur l'écran. Utilisant le principe de l'interférométrie, comme dans les OCT, le Lipiview® va permettre une analyse du film lipidique en fonction du déphasage des rayons lumineux selon les indices de réfringence des couches lipidiques traversées : la qualité lipidique du film lacrymal est exprimée par une équivalence colorimétrique avec l'indice de réfringence et l'épaisseur des couches traversées par le reflet.

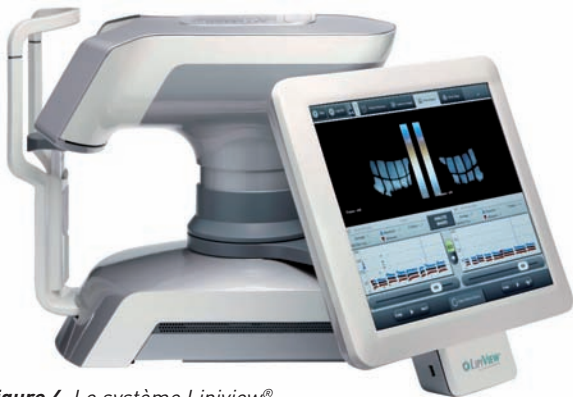

Figure 4. Le système Lipiview®.

### Analyse de la couche lipidique et de la dynamique du clignement

Pour chaque œil apparaît l'image haute définition du reflet de la couche lipidique sur la zone d'analyse, ainsi que l'image colorimétrique de la zone d'analyse : différentes couleurs apparaissent, exprimant l'épaisseur du film lipidique. Une absence de couleurs indique une couche lipidique de mauvaise qualité (*figure 5a*). Une colorimétrie satisfaisante indique une couche lipidique de meilleure qualité (*figure 5b*).

La valeur moyenne de l'épaisseur de la couche lipidique est également indiquée : supérieure à 70 nanomètres, elle indique une couche lipidique de bonne épaisseur ; inférieure à 70 nm, la couche est de faible épaisseur et nécessite que les investigations soient poursuivies. Un facteur de fiabilité de l'examen est également donné et indique si la mesure est à reprendre (plus le nombre de zones analysées sera

important et plus l'examen sera fiable).

Enfin, l'analyse au ralenti des séquences vidéo renseigne sur la dynamique du clignement et la qualité de la fermeture palpébrale et permet donc de faire une analyse quantitative.

### Étape 3 : l'analyse des glandes de Meibomius

Elle est réalisée à l'aide d'un petit instrument : le MGE (*Meibomian Gland Evaluator*) qui permet de compter les glandes de Meibomius (<http://www.tearscience.com/physician/in-officeprocedure/lipid-science/>). Appliqué pendant 10 à 15 secondes sur une partie de la paupière inférieure (*figure 6*), il permet d'effectuer une pression calibrée simulant la pression du clignement (de 0,8 à 1,2 g/mm<sup>2</sup>) et de compter le nombre de glandes sécrétant des huiles claires et liquides. Celui-ci est variable, plus important en nasal qu'en temporal, mais aussi selon la sécheresse de l'œil : supérieur à 10 quand il n'y a pas de sécheresse ou une symptomatologie modérée et inférieur à 4 pour une sécheresse sévère. Dans ce dernier cas, on peut conclure à un dysfonctionnement causant la déficience lipidique à l'origine de la sécheresse et passer à l'étape thérapeutique de cette nouvelle approche : le Lipiflow®.

### Le Lipiflow®, pour remettre en fonction durablement les glandes de Meibomius

C'est un système associant une unité de contrôle ainsi que des coques à usage unique qui a deux actions : chauffer les paupières et leur appliquer une pression.

Il est constitué (*figure 7*), d'une part, d'une coque :

- dont la face convexe extérieure va permettre de chauffer de façon précise le tarse (42,5°) pendant 12 minutes directement au contact des paupières postérieures (A) ;
- dont la face interne vient non pas sur mais en regard de la cornée grâce à sa forme incurvée (B) ; constitué d'un matériau isolant, elle va protéger l'œil.

D'autre part, un système gonflable va effectuer un massage intermittent sur les paupières extérieures.

L'intérêt de ce système est d'appliquer une chaleur directement sur les glandes de Meibomius à travers la conjonctive

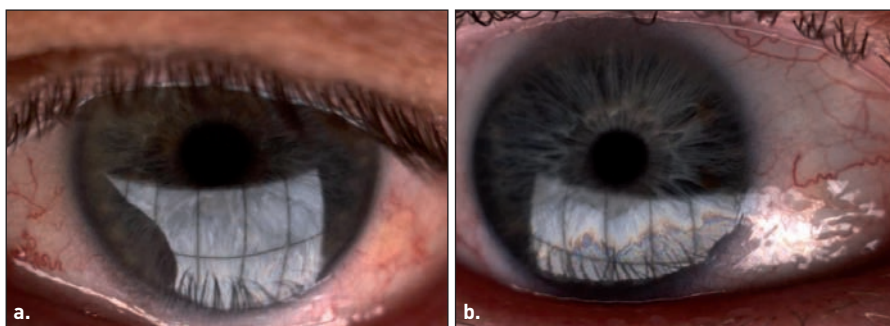
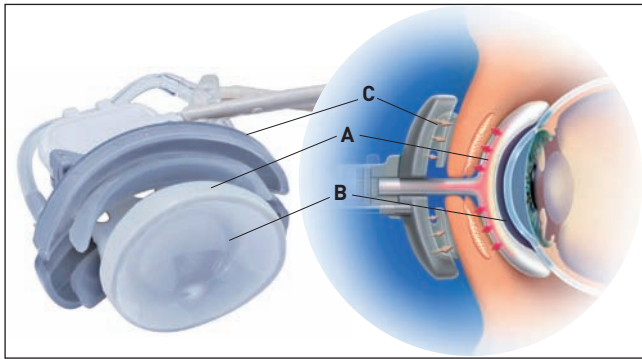


Figure 5. a. Absence de colorimétrie : couche lipidique de mauvaise qualité. b. Colorimétrie satisfaisante : couche lipidique de meilleure qualité.

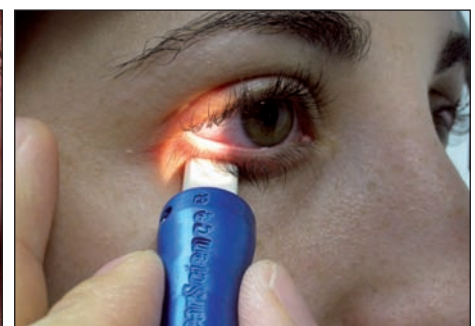

Figure 6. Analyse du nombre de glandes de Meibomius par le MGE.





**Figure 7.** Le Lipiflow® et son mécanisme d'action.

palpébrale des paupières supérieures et inférieures, avec une pression graduée et pulsée appliquée sur la partie externe des paupières (C).

Les objectifs thérapeutiques de l'effet thermique sont de :

- liquéfier le contenu des glandes de Meibomius,
- d'expulser les sécrétions meibomiennes,
- de favoriser la normalisation du fonctionnement des glandes.

Les objectifs thérapeutiques des pulsations sont :

- d'augmenter le flux sanguin des tissus entourant les glandes,
- d'accroître ainsi l'efficacité du transfert de chaleur,
- d'évacuer le contenu chauffé et liquéfié des glandes par une pression calibrée,
- permettant ainsi la désobstruction du canal.

Lorsque la coque est retirée, on peut constater qu'elle est devenue toute jaune avec les sécrétions meibomiennes.

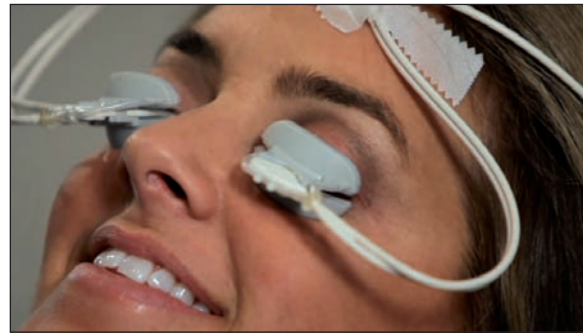De plus, ce système présente l'avantage de provoquer moins de douleur et d'inconfort au niveau des paupières comparé à une expression manuelle.

Ce traitement est pratiqué en soins externes, avec le patient allongé, après anesthésie topique (figure 8).

### Une efficacité attestée par les études

Les résultats des différentes études présentées ont montré à un mois :

- Une amélioration significative des symptômes : dans l'étude menée à la Clinique de la Vision<sup>2</sup>, le score Speed a baissé de 52,4 % (7,75 vs 5,3) et la proportion de patients avec un score inférieur à 8, de 6,2 % avant traitement, est passée à 75 % après. Dans l'étude menée au CHU de Bordeaux<sup>3</sup>, le score Speed a baissé de 16,8 ± 6,0 à 13,8 ± 6,9.



**Figure 8.** Le traitement par Lipiflow® est pratiqué en soins externes, avec le patient allongé, pendant 12 minutes.

- Cette amélioration était en relation avec l'augmentation du nombre de glandes fonctionnelles : dans l'étude de la Clinique de la Vision, leur nombre moyen est passé de 4,27 à 8,22 (+92,5 %) et de 3,9 ± 1,4 à 7,2 ± 3,2 dans l'étude du CHU de Bordeaux.
- L'étude de Bordeaux a également montré une amélioration de la qualité de la sécrétion, plus claire et plus liquide : les sécrétions liquides sont passées de 8 à 15, les sécrétions solides de 12 à 6 et atrophiques de 2 à 0.
- Les patients ont donc moins ressenti le besoin d'un traitement lubrifiant, le nombre moyen de gouttes instillées étant passé de 5,4 ± 3,3 à 2,6 ± 2,5.
- L'efficacité du Lipiflow® est significativement supérieure à celles des compresses chaudes classiques : dans l'étude Lane<sup>4</sup>, 69 patients ont été traités par Lipiflow® pendant 12 minutes avec un contrôle à 1 jour, 2 semaines puis 4 semaines : une amélioration significative (p < 0,05) a été constatée au bout des 2 et des 4 semaines aussi bien sur les sécrétions que le *break-up time* (BUT). Dans le groupe contrôle, 70 patients ont eu une application de compresses chaudes pendant 5 minutes chaque jour, et ce pendant 2 semaines. Aucune amélioration significative n'a été constatée ni sur les sécrétions ni le BUT. Ils ont alors été traités par Lipiflow® et une amélioration des paramètres observés, comparable à celle du groupe Lipiflow®, a alors été constatée.
- L'étude Greiner<sup>5</sup> a établi que les résultats significatifs observés à un mois se maintenaient au 9<sup>e</sup> mois sans besoin de retraitement.
- Enfin, aucun problème de tolérance ni aucune complication anatomique n'ont été rapportés dans ces différentes études.

1. The International Workshop on Meibomian Gland Dysfunction: Report of the Subcommittee on Management and Treatment of Meibomian Gland Dysfunction. Geerling G, Tauber J, Baudouin C, Goto E, Matsumoto Y, O'Brien T, Rolando M, Tsubota K, Nichols KK. IOVS 2011;52(4, special issue):2050-64.  
 2. 28 patients (âge moyen de 56,5 ans ± 14,8), 56 yeux, évalués selon la nouvelle approche diagnostique : 36 yeux avaient un score Speed > 6, un score ICU < 70 nm et un nombre moyen de glandes en état de sécréter de 4.  
 3. Étude prospective monocentrique ayant inclus 14 patients (28 yeux), dont 8 femmes, d'âge moyen de 67,7 ans, présentant des symptômes de sécheresse oculaire depuis plus de trois mois, et ayant exclu ceux ayant eu un traumatisme oculaire ou subi une chirurgie oculaire dans les trois mois

précédents, ceux atteints d'une maladie de système ou prenant des médicaments généraux induisant un syndrome sec. Le nombre de glandes fonctionnelles a été évalué sur trois secteurs : en nasal, en temporal et au centre ; la couleur des sécrétions a été cotée (claire, trouble, blanc ou jaune) ainsi que leur caractéristique (liquide, solide ou atrophique).  
 4. Lane SS, DuBiner HB, Epstein RJ *et al.* A new system, the LipiFlow, for the treatment of meibomian gland dysfunction. *Cornea*. 2012 Apr; 31(4):396-404.  
 5. Greiner JV. A single LipiFlow® thermal pulsation system treatment improves meibomian gland function and reduces dry eye symptoms for 9 months. *Curr Eye Res*. 2012 Apr;37(4):272-8. Epub 2012 Feb 10.



## Chirurgie et aspects médico-légaux : actualités en 2012

Thomas Gaujoux

**C**e symposium organisé par les laboratoires Théa dans le cadre de la SFO 2012 a permis de faire le point sur la prévention du risque infectieux dans la chirurgie oculaire, les règles du suivi en chirurgie ambulatoire, les recommandations de l'Afssaps ainsi que les voies de recours juridiques.

Le principe de prévention du risque infectieux dans la chirurgie oculaire intervient à différents niveaux :

- le patient (informations, recherche de facteurs de risque...),
- l'équipe chirurgicale (tenue, main, discipline...),
- l'environnement et le circuit (bloc opératoire, salle dédiée),
- les dispositifs médicaux (stérilité, préparations spécifiques).

### L'antisepsie du site opératoire

Elle reste le temps fondamental de la prévention de l'infection. La flore conjonctivale et celle du bord libre des paupières sont la principale cible dans la chirurgie oculaire. Les consignes et la préparation du patient sont fondamentales. Pour les femmes, le maquillage doit être proscrit la veille de l'intervention. Une douche préopératoire à la povidone iodée sera réalisée et le patient se vêtira d'une tenue propre de bloc.

Les précautions doivent être particulièrement respectées à l'intérieur du bloc opératoire où les déplacements dans la salle seront limités au maximum afin de minimiser la mise en suspension des particules.

### Le cas particulier des injections intravitréennes

Les normes de la salle d'injection les concernant sont allégées par rapport aux normes classiques de bloc pour la chirurgie intraoculaire. Cependant, un bionettoyage des surfaces horizontales (essuyage humide avec un détergent-désinfectant) devra être réalisé avant chaque séance d'injection. L'opérateur devra revêtir une blouse propre, une charlotte et un masque chirurgical puis procédera à une désinfection chirurgicale des mains et mettra des gants chirurgicaux stériles. La spécialité Avastin® ne contenant pas de conservateur, sa préparation et son conditionnement en seringue devront être réalisés sous hotte à flux laminaire ou isolateur dans des conditions optimales d'asepsie. La stabilité de ce produit est médiocre. En effet, il est sensible à la lumière et des agrégats peuvent se former à la suite de stress mécanique ; il nécessite donc des précautions particulières.

### Les règles de suivi en chirurgie ambulatoire

Le Pr Kodjikian a fait une mise au point sur ces règles et plus précisément pour la chirurgie de la cataracte. Il n'y a pas

à l'heure actuelle de consensus et plusieurs attitudes sont possibles. Le patient peut être examiné en postopératoire immédiat (le jour de l'intervention) ; dans ce cas, une visite de contrôle le lendemain n'est alors pas nécessaire et un simple appel téléphonique peut être suffisant. Si le patient n'est pas examiné le jour de l'intervention, une visite de contrôle à J1 sera nécessaire. Dans tous les cas, l'information du patient reste le point clé du bon déroulement du suivi postopératoire. Il est nécessaire de lui donner des consignes postopératoires claires et lui décrire les signes d'alerte devant amener à consulter en urgence. Le chirurgien doit donc être joignable facilement. Dans tous les cas, une visite dans la première semaine est nécessaire.

La remise en cause de la visite à J1 est le résultat des progrès chirurgicaux (micro-incision, chirurgie rapide et peu inflammatoire...) diminuant fortement le taux de complications. Les risques précoces à rechercher sont l'hypertonie oculaire, le Seidel, l'abrasion épithéliale, l'œdème cornéen, l'inflammation de chambre antérieure et l'endophtalmie (figure 1).

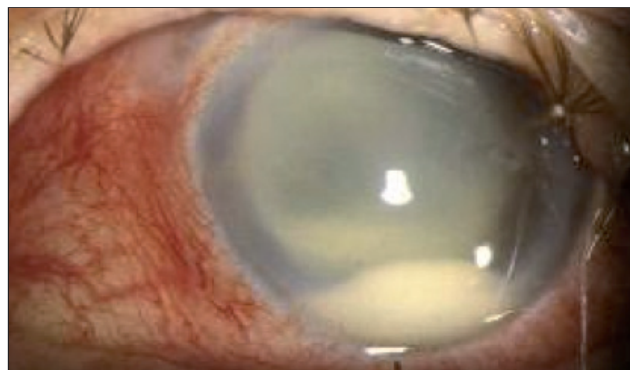

Figure 1. Endophtalmie post-opératoire avec hypopion.

Tranos a réalisé une étude publiée dans le JCRS en 2003 [1] sur l'évolution de la tension oculaire après chirurgie de la cataracte et mis en évidence une hypertonie à 22,85 mmHg ( $\pm 9,56$ ) entre 4 et 6 heures après l'intervention, la tension diminuant à 19,44 ( $\pm 7,04$ ) à J1. D'après lui, en l'absence d'antécédent de glaucome et d'œdème cornéen postopératoire, il n'y a pas d'indication à traiter une hypertonie oculaire car la tension se normalise spontanément. Il exprime un intérêt supérieur pour la consultation à J0 car elle permet de détec-

Service du Pr Laroche, CHNO des Quinze-Vingts, Paris

ter une hypertonie de façon plus sensible et d'instaurer un traitement précoce quand cela est nécessaire. Pour un patient glaucomateux, le risque d'hypertonie post-chirurgie de la cataracte est multiplié par 10.

La survenue d'une endophtalmie est inférieure à 10 % dans les 24 premières heures. Elle est maximale entre J2 et J6 ce qui explique la nécessité de revoir le patient dans la première semaine postopératoire. La chute d'acuité visuelle est le signe le plus fréquent car la douleur n'est présente que dans 75 % des cas. C'est pourquoi l'information du patient reste l'élément essentiel du bon déroulement du suivi postopératoire.

### La place de l'antibioprophylaxie peropératoire

Le Dr Barreau a insisté sur l'antibioprophylaxie peropératoire et la diminution du risque d'endophtalmie grâce à la céfuroxime intracaméculaire, une céphalosporine de 2<sup>e</sup> génération (C2G) avec un spectre principalement centré sur les Gram+ qui sont les principaux germes responsables des endophtalmies. Le risque d'allergie IgE médiée est très rare et les allergies croisées pénicilline-C2G sont exceptionnelles, voire inexistantes pour certains auteurs. Des tests cutanés sont nécessaires en cas d'antécédents d'allergie aux bêta-lactamines. Des règles de bonnes pratiques doivent être respectées pour la préparation de la céfuroxime. Aucune complication connue ne peut être attribuée à la céfuroxime aux doses recommandées, et le risque de développement de résistance paraît nul s'il est utilisé selon le protocole recommandé. Les autres molécules comme les quinolones doivent être réservées pour les traitements curatifs.

D'ailleurs, l'Afssaps recommande l'injection de céfuroxime en chambre antérieure dans la chirurgie de la cataracte, comme l'a rappelé le Pr Cochereau. Cette recommandation est basée sur les résultats de l'étude de l'ESCRS Endophthalmitis Study Group [2]. Une étude prospective randomisée en double insu incluant 16 211 patients a permis de démontrer que l'injection intracaméculaire de céfuroxime diminuait par 5 le risque d'endophtalmie postopératoire. En présence d'une allergie aux céphalosporines et de facteurs de risque (diabète, implantation secondaire, extraction intracapsulaire, monophtalme et endophtalmie sur le premier œil), l'Afssaps recommande l'administration de lévofloxacin par voie orale. Le protocole préconise l'administration orale d'un comprimé 16 h à 12 h avant l'intervention et d'un second comprimé 4 h à 2 h avant l'intervention. En présence d'une rupture capsulaire, l'injection intraveineuse d'une ampoule de lévofloxacin est recommandée. Une antibioprophylaxie postopératoire par collyre est conseillée jusqu'à l'étanchéité des incisions.

Concernant les IVT, il convient de se référer à l'AMM du produit injecté pour une éventuelle antibioprophylaxie topique préopératoire.

Pour une chirurgie réfractive par lasik, il est recommandé d'instiller une goutte d'antibiotique à large spectre une heure

auparavant, l'application de povidone iodée dans les culs-de-sac conjonctivaux n'étant pas possible avant l'intervention.

La prise en charge des plaies du globe doit comprendre une injection intraveineuse de 500 mg de lévofloxacin à J1 et la prise d'un comprimé de lévofloxacin (500 mg) à J2. En présence d'une plaie souillée, une injection intravitréenne de vancomycine et de ceftazidime sera réalisée. L'Afssaps, qui sera remplacée par l'Agence nationale de sécurité du médicament, rappelle la possibilité de modification de ces protocoles en fonction de l'état de l'art.

### Les voies de recours juridiques

Elles ont été détaillées par maître Grange, avocat à la Cour, en conclusion de ce symposium. Il a développé les notions de responsabilité pénale, le critère de distinction entre la contravention et le délit d'atteinte involontaire à l'intégrité de la personne procédant de la durée d'incapacité, selon qu'elle est inférieure ou égale à trois mois (contravention) ou supérieure à 3 mois (délict). Bien qu'il s'agisse d'infractions pénales requérant à ce titre des éléments volontaires, la jurisprudence en a fait des infractions formelles dès lors que l'élément matériel est caractérisé par « la maladresse, l'imprudence, l'inattention, la négligence ou le manquement à une obligation de sécurité ou de prudence imposée par la loi ou le règlement ».

Les fondements de la responsabilité civile professionnelle repose sur la responsabilité contractuelle et délictuelle. Quels que soient la nature ou le fondement de la responsabilité, il incombe au patient ou à ses ayants droit de rapporter la preuve de l'existence de trois éléments constitutifs : une faute, un préjudice et un lien de causalité directe entre la faute et le préjudice.

### L'information du patient : l'élément essentiel du rapport médecin-malade

Son contenu doit porter sur l'état du patient, la nature et les conséquences des thérapeutiques proposées, les alternatives thérapeutiques éventuelles, les suites « normales » et les risques (fréquents ou graves normalement prévisibles). Cette information incombe à tout professionnel de santé dans le cadre de ses compétences et dans le respect des règles professionnelles qui lui sont applicables (Art. L 111-2 code de santé publique). Le destinataire de l'information est le patient lorsqu'il est en mesure d'exprimer sa volonté, ses parents lorsqu'il s'agit d'un mineur ou le tuteur en cas de tutelle. Le dialogue avec le patient reste l'élément essentiel pour minimiser les risques de situations conflictuelles.

1. Tranos PG *et al.* Same-day versus first-day review of intraocular pressure after uneventful phacoemulsification. *J Cataract Refract Surg.* 2003;29(3):508-12.

2. Endophthalmitis Study Group, European Society of Cataract & Refractive Surgeons. Prophylaxis of postoperative endophthalmitis following cataract surgery: results of the ESCRS multicenter study and identification of risk factors. *J Cataract Refract Surg.* 2007;33(6):978-88.



## Rétine et glaucome : ce qui va changer pour vous en OCT

Otman Sandali

**L**a tomographie en cohérence optique (OCT, Optical Coherence Tomography), est une technique non invasive d'imagerie qui permet d'obtenir *in vivo* des images en coupe optique de la rétine. Sa découverte a constitué une avancée majeure en ophtalmologie permettant une meilleure compréhension et prise en charge des maladies rétinienne. Elle est également de plus en plus utilisée dans la pathologie glaucomateuse grâce à la mesure de l'épaisseur de la couche des fibres optiques et des cellules ganglionnaires. Son champ d'utilisation s'étend actuellement à l'exploration de la cornée, la choroïde, la sclère et notamment dans le domaine de la recherche. Le symposium organisé par Carl Zeiss Meditec pendant la SFO 2012, présidé par le Pr J.-F. Korobelnik, a permis de développer les principes des nouvelles avancées de l'OCT ainsi que leurs applications cliniques en pathologie rétinienne et glaucomateuse.

### Du Time Domain au Spectral Domain

Depuis les premières images du prototype parues dans *Science* en 1991, plusieurs machines ont été commercialisées. Le premier appareil d'OCT (OCT 1) l'a été fin 1996 par Humphrey Instruments (San Leandro, Californie) avec une résolution de 10 µm. L'OCT 2 et surtout l'OCT 3 (Stratus OCT, Carl Zeiss Meditec) a amélioré la qualité des images avec une résolution de 8 µm.

Actuellement, les machines fonctionnant selon le mode du *Spectral Domain* (SD), qui repose sur la formule mathématique de Fourier, ont pris la place du Stratus (*Time Domain*, TD), apportant plusieurs progrès majeurs :

- plus grande vitesse d'acquisition des données, 50 à 100 fois celle du TD, ce qui permet une multiplication des coupes (de quelques dizaines à plus de 200), une possibilité de reconstruction 3D et une diminution des artefacts liés aux mouvements ;
- meilleure résolution axiale (3 à 7 µm) et transversale (plus de 4 000 scans/coupe). Les images obtenues actuellement avec les appareils récents de type SD sont comparables aux coupes histologiques ;
- modification des modes de cartographie maculaire avec la possibilité de « segmentation » par couches ;
- possibilité d'effectuer des sommations d'images, ce qui permet une augmentation du rapport signal/bruit et une amélioration de la qualité des images ;
- colocalisation des coupes sur l'image du fond d'œil grâce au couplage à des systèmes de Doppler, SLO, caméra non mydriatique ;
- et placement automatique du cercle péripapillaire pour

Service du Pr Laroche, CHNO des Quinze-Vingts, Paris

*l'analyse de la couche des fibres nerveuses rétinienne* (CFNR), permettant une meilleure reproductibilité des mesures, ainsi que la mesure du complexe cellulaire ganglionnaire (CCG) en zone maculaire grâce à la détection automatique de la fovéa.

### La nouvelle technologie de l'OCT « en face » dans les pathologies rétinienne

Le Pr J.-F. Korobelnik a développé les principes de l'OCT « en face » permettant un balayage frontal qui s'adapte au contour de la forme paraboloidale de l'épithélium pigmentaire et en suivant la concavité du pôle postérieur de l'œil. Ces balayages sont placés à une profondeur constante de l'épithélium dans la rétine ou dans la choroïde tout en restant parallèles à l'épithélium pigmentaire. Cette innovation permet d'étudier séparément chaque couche de la rétine et constitue un apport très important en complément des images obtenues par les B-scans classiques. Le Cirrus™ HD-OCT de Zeiss est l'un des deux appareils OCT-SD qui disposent actuellement de cette technologie en face. Les images obtenues constituent une nouveauté pour tout clinicien et sont plus complexes à interpréter par rapport aux coupes classiques antéro-postérieures. Cependant, la courbe d'apprentissage est rapide et les aspects des images en face dans les différentes pathologies rétinienne sont en cours de définition dans plusieurs études.

### Applications cliniques des OCT en face dans les pathologies rétinienne

Les études cliniques ont démontré l'intérêt de l'OCT en face dans de nombreuses pathologies rétinienne : il permet d'évaluer le diamètre des lésions et de visualiser les patho-

logies de l'interface vitréo-rétinienne, des couches rétinienne et choroïdiennes. Le Pr J.-F. Korobelnik a montré à travers plusieurs exemples l'intérêt de ces coupes frontales dans les pathologies de la rétine médicale.

Dans la dégénérescence maculaire liée à l'âge (DMLA), les balayages en face du décollement de l'épithélium pigmentaire (DEP) permettent l'étude de sa forme, de ses dimensions et de sa paroi qui apparaît épaisse et irrégulière.

Le Cirrus™ HD-OCT permet la mesure de la surface des drusen maculaires et des zones d'atrophies maculaires centrales ; ils sont d'un grand apport pour le suivi des patients et aussi pour les travaux de recherche, notamment dans la prévention de la DMLA (figures 1 et 2).

Dans les chorioretinopathies séreuses centrales, les scans en face permettent d'étudier les dimensions du décollement séreux rétinien et montrent un aspect régulier lisse et fin de la paroi du DEP contrairement à ce qu'on observe lors d'une DMLA.

Dans la rétinopathie diabétique, les images en face sont importantes pour étudier le type d'œdème maculaire (diffus ou cystoïde) et des exsudats maculaires.

Dans l'étude de l'interface vitréo-rétinienne, les images en face utilisant le profil ILM (membrane limitante interne) permettent de mieux comprendre la dynamique des tractions à la surface de la rétine lors des syndromes de tractions vitréo-rétiniennes, des trous et membranes maculaires. Ces images sont d'un apport très important car elles permettent le diagnostic différentiel entre un pseudo trou maculaire lié à une membrane épitréinienne et un trou lamellaire débutant, ce qui a une vraie implication dans la décision chirurgicale. Après chirurgie maculaire, il est possible de quantifier lors des visites de contrôle le relâchement des tractions rétinienne. Un aspect de dissociation de fibres bien visible sur les images en face témoigne de l'ablation de la membrane limitante interne et précise l'étendue de sa dissection.

Les indications de l'OCT en face sont de plus en plus nombreuses et en cours d'évaluation dans diverses pathologies rétinienne et la place de cette nouvelle technologie s'impose comme un complément important aux images B-scans standard.

## Nouveautés de l'OCT dans le glaucome

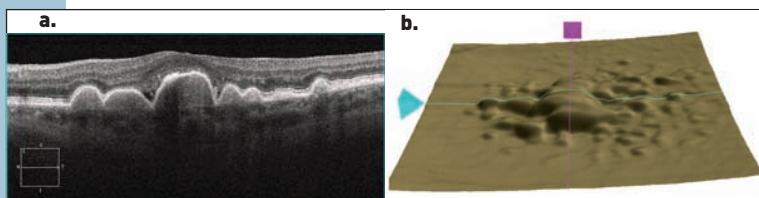
### Mesure de la couche des fibres nerveuses rétinienne péripapillaires et analyse structurale du nerf optique

Le Pr J.-F. Rouland a montré l'intérêt de l'OCT-SD dans l'étude structurale du nerf optique et de la CFNR dans le diagnostic précoce et le suivi du glaucome.

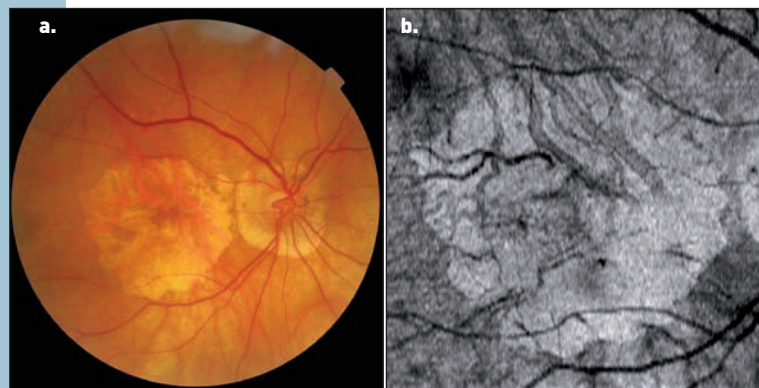
Parmi les nouveaux OCT-SD, le Cirrus™ HD-OCT permet un placement automatique du cercle d'analyse de la CFNR autour de la papille. Cela se fait grâce au repérage par la machine de la zone de rupture de l'épithélium pigmentaire sur de multiples coupes permettant un positionnement précis du centre du nerf optique. Ils permettent une analyse précise de la CFNR et peuvent déceler une atteinte glaucomateuse précoce au stade préperimétrique. La fonction *Autocenter™* positionne automatiquement un cercle de 1,73 mm de rayon autour du disque pour un placement précis et des analyses reproductibles et fiables. Le même appareil réalise un balayage de coupe d'environ 40 000 A-scans sur un cube de 6 mm de côté pour une étude structurale précise du nerf optique. Les fibres atteintes plus précocement sont les fibres temporales inférieures et temporales supérieures. En comparant la variation de l'épaisseur des CFNR et les dimensions de l'anneau neurorétinien, les OCT-SD apportent des renseignements précis par rapport à l'évolution de la maladie glaucomateuse.

### Mesure du complexe cellulaire ganglionnaire

Le Pr J.-P. Renard a expliqué les principes de mesure ainsi que l'intérêt clinique de l'étude du complexe cellulaire ganglionnaire (CCG).



**Figure 1.** a. Coupe OCT antéropostérieure montrant des drusen confluents. b. L'OCT en face passant par la couche de l'épithélium pigmentaire permet une cartographie plus précise des drusen maculaires (avec l'aimable autorisation du Pr J.-F. Korobelnik).



**Figure 2.** a. Photographie du fond d'œil d'une patiente souffrant d'une DMLA atrophique. b. Zone d'atrophie bien individualisée sur l'OCT en face (avec l'aimable autorisation du Pr J.-F. Korobelnik).

## Dans les œdèmes maculaires et la pathologie rétinienne chirurgicale

Le Pr R. Tadayoni a montré l'intérêt de l'OCT en face dans l'étude des œdèmes maculaires et dans la pathologie rétinienne chirurgicale.



L'OCT-SD est capable de mesurer l'épaisseur du CCG (figure 3) qui comprend les trois couches les plus internes de la rétine : CFNR maculaire (axones des CG), couche des CG (corps cellulaires) et couche plexiforme interne (dendrites des CG). Il représente 30 à 35 % de l'épaisseur maculaire totale. Le CCG possède une hyperréflexivité plus importante que celle des cellules bipolaires permettant facilement de les répertorier en OCT par voie logicielle. Dans un cube de 6 mm de côté, le Cirrus™ HD-OCT permet de réaliser un protocole de 200 x 200 scans. L'étude du CCG permettrait de diagnostiquer 9 % de glaucomes périmétriques et 11 % de cas pré-périmétriques non détectés par la mesure de la CFNR. Si les altérations périphériques glaucomateuses sont bien connues grâce au champ visuel et à l'analyse des fibres optiques de la papille, les atteintes centrales sont plus difficiles à appréhender car le champ visuel standard est longtemps rassurant. Il est important de rappeler qu'un glaucome sur dix s'accompagne d'une atteinte centrale prépondérante, d'où l'importance d'une étude précise de ce CCG qui peut déceler une atteinte anatomique avant l'apparition d'un scotome juxtafovéolaire et d'une baisse de vision centrale irréversible.

Le protocole classique d'analyse de la CFNR permet de détecter les déficits précoces des faisceaux supérieurs, inférieurs, nasaux et temporaux, mais il est moins performant dans l'étude de l'atteinte du faisceau papillo-maculaire. Il y a donc une complémentarité entre l'analyse des fibres du nerf optique pour les atteintes périphériques et l'analyse du CCG pour les formes à atteintes centrales, les plus dangereuses.

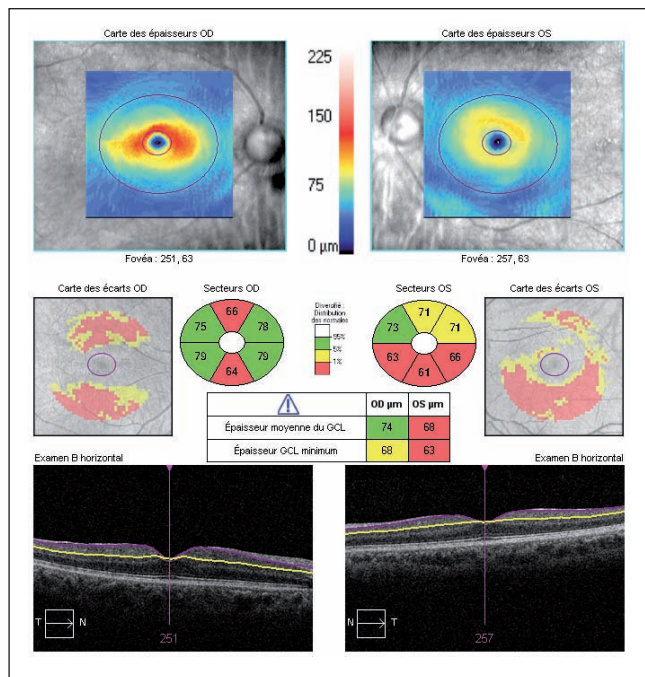


Figure 3. Analyse des cellules ganglionnaires : Macular Cube 512 x 128.

L'étude du complexe GCA (couche des cellules ganglionnaires + couche plexiforme interne) excluant la couche des fibres nerveuses a montré dans des études récentes une très grande sensibilité à détecter un glaucome très précoce supérieure à celle de l'étude des fibres nerveuses et à l'analyse automatisée des paramètres de la structure du nerf optique.

Dans les glaucomes évolués, l'analyse des fibres optiques est incapable de suivre l'évolution des fibres optiques car leur atteinte est très avancée et subit un effet plancher maximal. L'analyse du complexe GCA chez ce type de patients permettrait de réaliser un suivi de façon plus précise. D'autres indications sont en cours de validation, notamment chez les myopes forts, les dysversions papillaires et les atrophies parapapillaires chez qui l'analyse des fibres optiques est très difficile.

L'étude du complexe GCA va sans doute s'imposer comme un examen important dans les explorations structurales chez les patients glaucomateux en complément de l'analyse des fibres du nerf optique, en décelant les formes très précoces et les formes avec menace d'atteinte maculaire, ce qui modifiera en fonction des cas notre attitude thérapeutique en intensifiant le traitement médical ou en proposant une chirurgie filtrante.

### La connectivité grâce à Forum®

Le diagnostic clinique précis en ophtalmologie repose sur plusieurs faisceaux d'arguments à partir d'examens paracliniques qui sont actuellement de plus en plus nombreux. Le Pr A. Bron a souligné l'importance d'une connectivité informatique telle que le réseau Forum® permettant de les rassembler pour faciliter leur interprétation et leur comparaison. Toutes les données cliniques et paracliniques pertinentes sont intégrées sous une forme numérique complète, centralisée et automatique, sans format papier. Cette plate-forme permet d'améliorer le flux de travail, qu'il s'agisse d'un établissement public ou d'un cabinet ainsi qu'au bloc opératoire, et permet de gagner un temps important à chaque consultation et de consacrer plus de temps aux patients.

L'autre caractéristique importante de ce réseau est son évolutivité en fonction des besoins de chaque établissement quel que soit sa taille. Il exploite la norme médicale DICOM, mondialement reconnue et il peut s'adapter aux logiciels informatiques existants et à venir...

### Conclusion

L'OCT-Spectral Domain constitue le standard en 2012 permettant d'avoir des images de résolution comparable aux coupes histologiques. Le développement de nouveaux logiciels en rétinologie (image en face) et en glaucomologie (étude automatisée du nerf optique et du complexe cellulaire ganglionnaire) permettent de nouvelles analyses intéressantes qualitatives et quantitatives améliorant la prévention, le diagnostic, la prise en charge et le suivi des patients.



### Cas n° 25.

## Diplopie inattendue après opération de la cataracte du premier œil...

Michael Assouline<sup>1</sup>, Jean-Pierre Meillon<sup>2</sup>

**C**e cas met en évidence le risque imprévu d'une diplopie après opération de la cataracte du premier œil chez un sujet initialement emmétrope et sans problème binoculaire connu. Bien que le patient soit finalement satisfait du résultat, la question qui se pose est : pouvait-on prévoir cette décompensation verticale aboutissant à un port permanent de lunettes, alors que le souhait du patient était de ne plus dépendre de lunettes pour voir de loin ?

### Historique de la correction (tableau I)

Monsieur B., né en 1934, est droitier avec un œil gauche directeur. Il n'a jamais porté de correction jusqu'à 44 ans, âge à partir duquel il consulte pour une baisse d'acuité en vision de loin. L'ophtalmologiste consulté découvre une légère myopie et prescrit des verres unifocaux qui ne seront portés qu'en vision de loin. À 47 ans, la presbytie ayant évolué, des verres progressifs sont proposés pour éviter le port simultané de deux paires de lunettes ; ils sont utilisés pour conduire, regarder la télévision et travailler au bureau. À partir de 1992, la correction devenue sphéro-cylindrique est portée constamment. Les renouvellements successifs des verres correcteurs se feront sans difficulté jusqu'en 2006, date à laquelle le patient, alors âgé de 72 ans et en excellente santé, voit sa myopie augmenter, surtout à droite. En 2010, le changement de correction, avec apparition d'un astigmatisme inverse

plus important, est mal toléré et jugé insatisfaisant car le patient développe une cataracte responsable d'une baisse d'acuité non améliorable qui le gêne beaucoup pour conduire.

### Le patient décide de se faire opérer

Après avoir été informé des possibilités réfractives, le patient décide de se faire opérer. Il choisit l'emmétropisation pour bénéficier d'une vision de loin sans correction (sachant que ce résultat ne sera réellement obtenu qu'après opération du deuxième œil). Les examens biométriques confirment cette possibilité. Opéré de l'OD en janvier 2012, il récupère une acuité de 12/10 en VL sans correction et une lecture du P2 facile à 40 cm avec 2,50 d'addition. Un mois après l'opération, l'ophtalmologiste prescrit un nouveau verre progressif pour l'OD [plan add. 2,50], la correction de l'œil gauche étant demeurée

inchangée. De façon inattendue, à la réception de ses lunettes, le patient se plaint d'un inconfort en vision binoculaire, décrivant une diplopie verticale intermittente très gênante de loin et de près. Le bilan orthoptique, pratiqué à la demande de l'ophtalmologiste, met en évidence une hyperphorie droite de 4 Δ (probablement inhibée avec la correction préopératoire). La pose d'un *press-on* de 2 Δ base infé-

**Tableau I.** Corrections successives du patient (phaque jusqu'en 2010 et pseudophaque/OD en 2012).

|              | Correction OD/OG VL      |                           | Add. ODG VP                       |
|--------------|--------------------------|---------------------------|-----------------------------------|
| 1978, 44 ans | -0,50 → 12/10 ; P2       | -0,50 → 12/10 ; P2        |                                   |
| 1981, 47 ans | -0,50 → 12/10            | -0,50 → 12/10             | 1,50 → P2 OD & OG                 |
| 1988, 52 ans | -0,50 → 12/10            | -0,50 → 12/10             | 2,00 → P2 OD & OG                 |
| 1992, 58 ans | (80°-0,50) -0,50 → 10/10 | (95°-0,50) -0,50 → 10/10  | 2,25 → P2 OD & OG                 |
| 2006, 72 ans | (70°-0,50) -1,25 → 10/10 | (95°-0,75) -0,25 → 10/10  | 2,50 → P2 OD & OG                 |
| 2010, 76 ans | (80°-1,50) -1,75 → 5/10f | (90°-1,00) -0,50 → 10/10f | 2,50 → P2 pénible/OD et facile/OG |
| 2012, 78 ans | Plan → 12/10             | (90°-1,00) -0,50 → 10/10f | 2,50 → P2 OD & OG                 |

1. Ophtalmologiste, Centre Léna Vision, Paris 2. Opticien consultant, Vision Contact, Paris

rieure sur le nouveau verre droit rétablit la fusion. Après un mois de port, contrôle de la tolérance et de l'efficacité dans le temps, le verre définitif est prescrit avec une prismsation incorporée. Le confort binoculaire est restauré.

## Discussion

La question qui se pose : pouvait-on prévoir cette décompensation verticale qui va obliger ce patient à porter des lunettes en permanence, alors que son souhait était de ne plus dépendre de lunettes pour circuler ?

D'autre part, est-ce que l'analyse des effets prismatiques induits par les différents verres correcteurs (en primaire du regard et regard abaissé) peut expliquer à elle seule la décompensation de la diplopie postopératoire ?

## Analyse des effets prismatiques induits en VL et en VP

Chez ce patient, l'analyse des effets prismatiques induits en VL et en VP avec les différentes corrections prescrites en verres progressifs (*tableau II*) peut partiellement expliquer la mauvaise tolérance du verre prescrit en postopératoire (à cause de l'effet  $\Delta$  vertical résultant qui s'inverse en VL et en VP), mais certainement pas la diplopie décompensée en postopératoire. On doit plutôt mettre en cause une hétérophorie latente non décelée avec une mauvaise amplitude fusionnelle et le changement d'œil dominant qui n'est plus l'œil directeur (ce patient étant droitier avec un œil gauche directeur), d'autant que l'implant est parfaitement centré.

**Tableau II.** Effets prismatiques induits en VL mesurés à 5 mm au-dessus du point de contrôle du prisme d'allègement et en VP mesurés à 12 mm au-dessous du point de contrôle du prisme d'allègement, avec des verres progressifs (voir la figure 1).

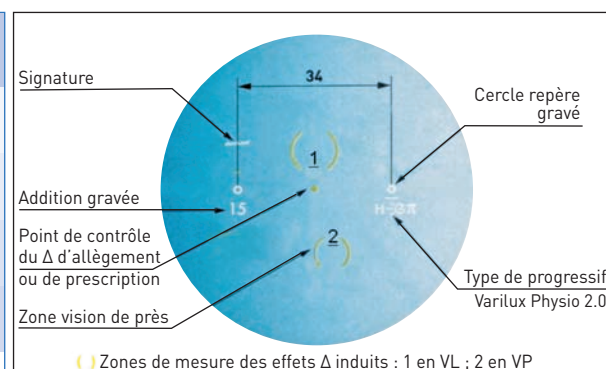
|      | $\Delta$ prismatique induit en VL |                            | $\Delta$ OD/OG résultant en VL | $\Delta$ prismatique induit en VP |                            | $\Delta$ OD/OG résultant en VP |
|------|-----------------------------------|----------------------------|--------------------------------|-----------------------------------|----------------------------|--------------------------------|
|      | OD                                | OG                         |                                | OD                                | OG                         |                                |
| 1981 | 0,80 $\Delta$<br>base 270°        | 0,80 $\Delta$<br>base 270° | 0,00 $\Delta$                  | 0,60 $\Delta$<br>base 270°        | 0,60 $\Delta$<br>base 270° | 0,00 $\Delta$                  |
| 1988 | 1,50 $\Delta$<br>base 270°        | 1,50 $\Delta$<br>base 270° | 0,00 $\Delta$                  | 1,00 $\Delta$<br>base 270°        | 1,00 $\Delta$<br>base 270° | 0,00 $\Delta$                  |
| 1992 | 1,20 $\Delta$<br>base 270°        | 1,20 $\Delta$<br>base 270° | 0,00 $\Delta$                  | 0,90 $\Delta$<br>base 270°        | 0,90 $\Delta$<br>base 270° | 0,00 $\Delta$                  |
| 2006 | 1,40 $\Delta$<br>base 270°        | 2,10 $\Delta$<br>base 270° | 0,70 $\Delta$<br>base 270° OG  | 1,80 $\Delta$<br>base 270°        | 1,20 $\Delta$<br>base 270° | 0,60 $\Delta$<br>base 270° OD  |
| 2010 | 1,00 $\Delta$<br>base 270°        | 2,00 $\Delta$<br>base 270° | 1,00 $\Delta$<br>base 270° OG  | 2,20 $\Delta$<br>base 270°        | 1,50 $\Delta$<br>base 270° | 0,70 $\Delta$<br>base 270° OD  |
| 2012 | 2,25 $\Delta$<br>base 270°        | 2,00 $\Delta$<br>base 270° | 0,25 $\Delta$<br>base 270° OD  | 0,75 $\Delta$<br>base 270°        | 1,30 $\Delta$<br>base 270° | 0,55 $\Delta$<br>base 270° OG  |

## Comment contrôler les amplitudes fusionnelles au cabinet ?

Avant toute intervention de la cataracte du premier œil, le contrôle de l'amplitude de fusion peut être effectué rapidement lors des réfractions préopératoires. Pour la VL, on utilise un point lumineux fixe (présent sur tous les projecteurs de tests) et un filtre rouge à main que l'on positionne sur l'œil droit en premier, puis sur l'œil gauche, pour vérifier la participation des deux yeux. Pour tester les capacités verticales, il suffit d'interposer sur l'OD un prisme vertical de 2 à 3 dioptries base en bas, puis base en haut, en s'assurant que le patient rétablit chaque fois la fusion rapidement. On procède de même pour l'OG. Il est également important de tester l'amplitude horizontale pour déceler une ésophorie ou une exophorie, compensée imparfaitement en lunettes, qui risquerait de se décompenser en postopératoire. L'amplitude fusionnelle peut également être contrôlée en VP, ligne du regard abaissée, à l'aide d'un stylo lampe (en guise de point lumineux) et d'un filtre rouge à main.

## En conclusion

Nous pensons qu'il serait souhaitable de rechercher les hétérophories latentes et de tester les capacités fusionnelles avant toute opération de la cataracte visant à annuler le port de lunettes en VL. En cas de faible amplitude fusionnelle et d'hétérophories latentes, il est indispensable de prévenir le patient d'un éventuel risque de diplopie en postopératoire, d'autant que la gêne occasionnée a de fortes chances d'imposer le port permanent d'une prismsation, donc le port de lunettes. Et, dans le cas où il n'y aurait pas de diplopie en postopératoire, alors qu'elle était plus ou moins attendue, le patient ne nous en voudrait pas...



**Figure 1.** Zones de contrôle des effets prismatiques induits dans un verre progressif.



## La contactologie à travers la presse

Thomas Gaujoux

### Kératites microbiennes : organismes en cause et facteurs de risque

Dans une étude prospective de trois ans sur les abcès cornéens en Angleterre, A.M. Otri [1] a mis en évidence que la bactérie la plus fréquemment isolée sur les cornées des patients infectés est le staphylocoque doré (18,8 %), suivi d'*Acanthamoeba* (16,6 %) et *Pseudomonas aeruginosa* (15 %). Les pathologies de la surface oculaire (32 %), le port de lentilles de contact (26 %) et les antécédents de chirurgie oculaire (20 %) sont les trois principaux facteurs de risque rencontrés. L'âge avancé, l'utilisation de corticoïdes ainsi qu'une acuité visuelle initiale basse sont des facteurs de mauvais pronostic.

Le port de lentilles de contact est donc un des principaux facteurs de risque d'abcès de cornée. Cette pathologie peut entraîner des conséquences fonctionnelles sévères (8 % de greffe de cornée dans cette étude, qui a permis l'éradication de l'infection dans 100 % des cas. Le greffon a décompensé dans 17 % des cas). En effet, bien que le staphylocoque doré soit la principale bactérie rencontrée dans les abcès de cornée, les amibes et *Pseudomonas aeruginosa* sont très fréquents et responsables d'abcès sévères souvent difficiles à contrôler. Connaître ces facteurs de risque d'abcès chez les porteurs de lentilles permettra de diminuer l'incidence de cette pathologie.

Dans une étude prospective sur 12 mois incluant 90 patients atteints d'abcès de cornée modérés à sévères sous lentilles de contact et 1 090 sujets contrôles, F. Stapleton [2] a analysé les facteurs de risque d'abcès de cornée chez les patients porteurs de lentilles de contact. Le manque d'hygiène est apparu comme le principal d'entre eux (plus de 50 % des cas). Le manque d'entretien de l'étui et la faible fréquence de son remplacement augmente le risque de développer un abcès de cornée par un facteur respectivement de 6,4 et de 5,4, de même que le port nocturne occasionnel (x 6,5), le statut socio-économique élevé (x 4,1) et le tabagisme (x 3,7).

L'éducation des patients est donc indispensable. Elle doit se faire par des conseils répétés à chaque consultation afin de ne pas laisser s'installer de mauvaises habitudes. Ce n'est qu'au prix de ces efforts que l'incidence des abcès de cornée sous lentilles pourra diminuer.

Otri AM, Fares U, Al-Aqaba MA et al. Profile of sight-threatening infectious keratitis: a prospective study. *Acta Ophthalmol.* 2012

Service du Pr Laroche, CHNO des Quinze-Vingts, Paris

Aug 3. [Epub ahead of print]

Stapleton F, Edwards K, Keay L et al. Risk factors for moderate and severe microbial keratitis in daily wear contact lens users. *Ophthalmology.* 2012 Aug;119(8):1516-21. Epub 2012 Apr 21.

### Les matériaux influent sur les performances cliniques des lentilles souples à port journalier

Les performances cliniques de trois matériaux utilisés dans des lentilles journalières fréquemment prescrites : l'étafilcon A, le narafilcon A et le sénofilcon A, ont été comparées. Cent vingt patients ont été randomisés en trois groupes et examinés après deux semaines, un et trois mois de port de lentilles. L'examen comportait une analyse de la surface oculaire et de l'acuité visuelle ainsi que le recueil du confort subjectif des patients.

L'étude met en évidence que l'étafilcon A entraîne davantage d'hyperhémie limbique que les autres matériaux ( $p < 0,01$ ). Un *corneal staining* supérieur était plus marqué avec le narafilcon A par rapport au sénofilcon. De même, le narafilcon A entraîne plus d'indentation conjonctivales supérieures que l'étafilcon.

L'analyse de l'acuité visuelle n'a pas mis en évidence de différences significatives entre les trois matériaux. Cependant, davantage de patients se sont plaints de symptômes de sécheresse oculaire et de vision brouillée avec le narafilcon A. Une conjonctivite papillaire bilatérale, un SEAL (*Superior Epithelial Arcuate Lesion*) et une IK (*Infiltrative Keratitis*) ont été observés seulement avec le narafilcon A. Enfin, sur les sept patients ayant arrêté l'étude, six appartenaient à ce groupe.

Les différents matériaux entraînent donc des réponses oculaires différentes, et c'est pourquoi la prescription de lentilles de contact est un acte médical qui doit être réfléchi en fonction de plusieurs paramètres afin d'adapter le patient en minimisant les risques de complications. Le large éventail des gammes disponibles ne doit pas être perçu par l'ophtalmologiste comme une source de confusion mais comme une facilité permettant une personnalisation de l'adaptation.

Diec J, Lazon de la Jara P, Willcox M, Holden BA. The clinical performance of lenses disposed of daily can vary considerably. *Eye Contact Lens.* 2012 Sep;38(5):313-8.



## Le contrôle de la progression de la myopie : rêve ou réalité ?

La myopie est une amétropie qui ne cesse de progresser dans le monde. Elle est particulièrement fréquente en Asie, mais son incidence ne cesse de croître en Amérique du Nord et en Europe. Plusieurs méthodes ont été proposées pour essayer de ralentir sa progression chez les sujets jeunes. Des traitements pharmacologiques bloquant l'accommodation ont montré une certaine efficacité, mais la progression de la myopie réapparaît après l'arrêt du traitement. Des études sur différents types de verres de lunettes ont été réalisées. Différents concepts de verres progressifs, bifocaux ou unifocaux (MyoVision, Carl Zeiss) ont vu le jour, mais leur efficacité sur la freination de la myopie reste à démontrer. Les lentilles de contact semblent être la voie la plus prometteuse. En effet, avec le choix de différents types de lentilles (rigides ou souples), de design et de puissance variables, il est probable dans les années à venir que le contrôle au moins partiel de la progression de la myopie ne soit plus un mythe.

Selon certains auteurs, l'orthokératologie permettrait de ralentir l'évolution de la myopie. J. Santodomingo-Rubido a réalisé une étude récente [1] comparant l'évolution de la myopie chez des enfants de 6 à 12 ans adaptés en orthokératologie (n = 31) et des enfants corrigés en lunettes (n = 30). Avec un suivi de deux ans, il retrouve une moindre progression de la myopie dans le groupe orthokératologie par rapport au groupe lunettes (p < 0,001). La longueur axiale a augmenté significativement dans les deux groupes mais de façon moins importante dans le groupe orthokératologie que dans le groupe lunettes (0,47 mm vs 0,69 mm, p < 0,001). Aucune différence significative concernant la composante cylindrique n'a été trouvée. Un aplatissement cornéen est apparu de façon significative dans le groupe orthokératologie. Cependant, des études complémentaires sont nécessaires pour confirmer ces résultats.

Le défocus myopique est un mécanisme connu pour diminuer la progression de la myopie. Il fonctionne particulièrement bien chez le poulet, mais son effet diminue chez le primate. L'utilisation simultanée d'une défocalisation myopique et hypermétropique pour réduire la progression myopique a été étudiée par A. Benavente-Perez chez le ouistiti [2].

Des lentilles de contact faisant alterner des zones concentriques de puissance +5 D avec des zones de -5 D ont été placées sur un œil (la puissance de la zone centrale étant de -5 D sur 1,5 mm de diamètre). Une lentille plane était placée sur l'œil contro-latéral. Le diamètre

pupillaire variait de 2,26 à 2,76 mm, entraînant une exposition aux zones négatives 1,5 fois supérieure par rapport aux zones positives. Malgré cela, les yeux traités étaient plus hypermétropes et plus petits que les yeux contrôles. Les résultats retrouvent donc un ralentissement de la croissance de l'œil traité par rapport à l'œil contrôle.

D'autres études seront nécessaires afin d'évaluer le bénéfice de telles lentilles. D'autres stratégies de défocalisation par lentilles de contact devront être étudiées afin de trouver le design qui sera le plus efficace dans le contrôle de la progression de la myopie.

1. Santodomingo-Rubido J, Villa-Collar C, Gilmartin B, Gutiérrez-Ortega R. Orthokeratology vs. spectacles: adverse events and discontinuations. *Optom Vis Sci.* 2012 Aug;89(8):1133-9.
2. Benavente-Perez A, Nour A, Troilo D. The Effect of Simultaneous Negative and Positive Defocus on Eye Growth and Development of Refractive State in Marmosets. *Invest Ophthalmol Vis Sci.* 2012 Aug 23. [Epub ahead of print]

## Effets des solutions d'entretien sur la surface oculaire

Les produits d'entretien apparaissent encore comme secondaires par rapport à la prescription de lentilles de contact. Cependant, ils interagissent avec la surface oculaire, avec des effets potentiels à la fois objectif et subjectif chez les porteurs de lentilles de contact. En effet, nombre d'entre eux se plaignent de sécheresse oculaire. Des études ont démontré que la modification de la composition des protéines dans les larmes variait avec le type de solution d'entretien et ces dernières pouvaient être en cause dans les symptômes décrits par les porteurs.

La biocompatibilité de sept solutions d'entretien et leurs effets sur la viabilité des cellules épithéliales cornéennes ont été étudiés. La viabilité cellulaire a été analysée par la mesure de l'activité métabolique et la fonction de barrière cellulaire étudiée par immuno-marquage. Il en résulte que les différentes solutions multifonctions ne sont pas équivalentes et certaines altèrent plus que d'autres la viabilité et la barrière cellulaire.

Il est donc non seulement indispensable d'adapter le type de solution d'entretien au matériau de la lentille mais également de vérifier la bonne biocompatibilité de la solution d'entretien afin de minimiser ses effets sur la surface oculaire et de maintenir un port confortable.

Cavet ME, Harrington KL, Vandermeid KR et al. *In vitro biocompatibility assessment of multipurpose contact lens solutions: effects on human corneal epithelial viability and barrier function.* *Cont Lens Anterior Eye.* 2012 Aug;35(4):163-70. Epub 2012 Mar 20.

# Complete® RevitaLens : des études à la pratique

Véronique Barbat

**A**ujourd'hui, une solution d'entretien multifonctions pour lentilles de contact de dernière génération doit être compatible avec les matériaux modernes, offrir un large spectre d'action incluant les germes émergents et résistants ainsi que les amibes, enfin être dépourvue de toxicité et être bien tolérée. Elle doit aussi pallier autant que possible les négligences des porteurs, qui, malgré les efforts d'information, restent très fréquentes. Complete® RevitaLens a été développée pour répondre à ces impératifs.

Lors d'une table ronde, quatre ophtalmologistes adaptateurs de lentilles de contact, Franck Earith, Thomas Gaujoux, Evelyne Le Blond et Florence Malet, exerçant en milieu hospitalier et/ou en ville ont pu exprimer leurs attentes, échanger leurs avis et leurs expériences au sujet des solutions multifonctions, en particulier de Complete® RevitaLens.

## Quel est, selon vous, le critère le plus important dans le choix d'une solution d'entretien pour lentilles ?

**EVELYNE LE BLOND.** Le pouvoir décontaminant, antibactérien, antifongique et anti-amibien arrive en tête, car les conséquences des kératites infectieuses peuvent être majeures et les porteurs non observants prennent des risques.

**THOMAS GAUJOUX.** Impliqué dans la prise en charge des infections cornéennes, je privilégie également la décontamination, considérant notamment la gravité des kératites amibiennes (figure 1).

**FRANCK EARITH.** Le spectre de la solution doit en effet être le plus large possible et inclure les *Acanthamoeba*.

**FLORENCE MALET.** De nouveaux germes pathogènes émer-

gent (*Achromobacter*, *Stenotrophomonas*... [1,2]), qui peuvent être responsables d'infiltrats cornéens aigus, voire d'abcès. L'efficacité du produit sur ces agents est un critère capital.

## Une décontamination puissante

Complete® RevitaLens est conçue pour couvrir un large spectre d'activité antimicrobienne, y compris dans des conditions de mésusage, sans être toxique pour la surface oculaire. La solution contient notamment deux agents désinfectants, l'alexidine dihydrochloride (biguanide) et le polyquaternium-1 (ammonium quaternaire), de l'EDTA, agent chélateur (notamment du fer, qui entre dans la composition des membranes bactériennes...), et un système tampon à base d'acide borique. Ces molécules ont été choisies pour être complémentaires et/ou se potentialiser les unes les autres, afin d'optimiser la décontamination des lentilles.

Selon les recommandations ISO (*International Standards Organization*), une solution multifonctions doit, lors du *Stand Alone Test*\*, réduire d'au moins 99,9 % (soit 3 Log) des populations de *Serratia marcescens*, staphylocoque doré, *Pseudomonas aeruginosa* et de 90 % (1 Log) des populations de *Fusarium solani* et *Candida albicans* (souches ATCC : *American Type Culture Collection*).

Complete® RevitaLens remplit parfaitement ces conditions [3] (tableau I).

**Tableau I.** Stand Alone Test de Complete® RevitaLens : réduction logarithmique sur souches ATCC supérieures à 4 log (99,99 %, voire 5 log (99,999 %)).

| Réduction Log <sub>10</sub> (6 h) Stand Alone Test | <i>Pseudomonas aeruginosa</i> | <i>Serratia marcescens</i> | <i>Staphylococcus aureus</i> | <i>Candida albicans</i> | <i>Fusarium solani</i> |
|--|-------------------------------|----------------------------|------------------------------|-------------------------|------------------------|
| COMPLETE® RevitaLens SFMD                          | 5,1                           | 5,3                        | 5,3                          | 4,1                     | 4,6                    |

\*Stand Alone Test : évaluation du pouvoir décontaminant du produit dans des conditions standard : *in vitro*, sans lentille, durant la période de trempage minimale recommandée (en général 6 heures).

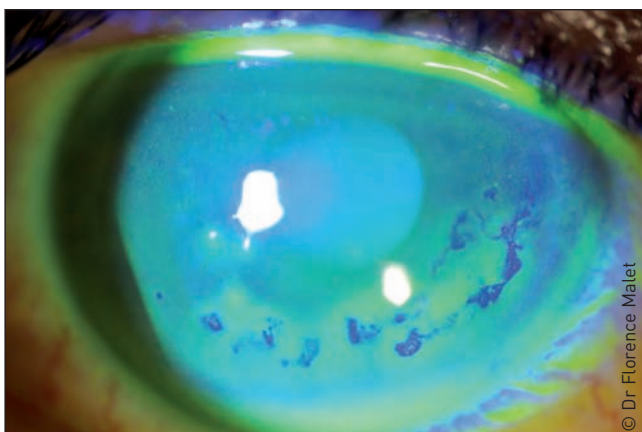


Figure 1. Kératite amibienne débutante : stade épithélial.

Les résultats obtenus sur ces germes de laboratoire ne peuvent pas être extrapolés aux agents pathogènes infectieux rencontrés dans la pratique.

Complete® RevitaLens a donc été testée sur des isolats cliniques [4] et sur des amibes, trophozoïtes et kystes [5], y compris dans des conditions d'évaporation partielle [6] liées au mésusage.

En termes de décontamination, la plupart des réductions obtenues sont supérieures à 4 Log [tableaux II et III] et au moins équivalentes à celle d'un peroxyde d'hydrogène (molécule de référence), « *ce qui est considérable* » commente Florence Malet.

**Tableau II.** Stand Alone Test de Complete® RevitaLens : réductions logarithmiques sur isolats cliniques d'étuis de lentilles.

| Réduction Log <sub>10</sub> (6 h)<br>Stand Alone Test | COMPLETE® RevitaLens<br>SFMD |
|---|------------------------------|
| <i>S. maltophilia</i> (ATCC 15099)                    | 4,6                          |
| <i>S. maltophilia</i> (852)                           | 4,7                          |
| <i>S. maltophilia</i> (SPY)                           | 4,9                          |
| <i>S. marcescens</i> (S1)                             | 4,8                          |
| <i>Achromobacter sp.</i> (S50C)                       | 4,7                          |
| <i>A. xylosoxidans</i> (S20C)                         | 4,1                          |
| <i>A. ruhlandil</i> (S4)                              | 4,1                          |
| <i>R. insidiosa</i> (DT)                              | 4,8                          |
| <i>D. acidovorans</i> (ATCC 17438)                    | 4,3                          |
| <i>D. acidovorans</i> (871)                           | 4,5                          |

**Tableau III.** Stand Alone Test de Complete® RevitaLens : réductions logarithmiques sur amibes, trophozoïtes et kystes.

| Réduction Log <sub>10</sub> (6 h)<br>Stand Alone Test | <i>A. castellanii</i> (ATCC 50370) |        |
|---|------------------------------------|--------|
|   | Trophozoïtes                       | Kystes |
| COMPLETE® RevitaLens SFMD                             | 4,4                                | 3,6    |

## Comment jugez-vous l'effet de Complete® RevitaLens sur les isolats cliniques et les amibes ?

**E. LE BLOND.** Cibler les amibes est capital car elles peuvent causer des kératites dévastatrices. Les isolats comme les kystes ambiens ont une résistance et une virulence variables selon les souches.

**F. MALET.** En effet, il est important que les isolats soient inclus dans les nouvelles recommandations de la FDA, qui seront ensuite appliquées en Europe. Détruire les germes présents dans les étuis [7] contribue à la fois à prévenir les infections et les réactions inflammatoires.

Tous les fabricants de solutions d'entretien travaillent sur les amibes, mais la mise au point de tests homogènes est compliquée. D'une part leur résistance varie d'une souche à l'autre (*Polyphaga* < *Castellanii* < *Hatcheti*). D'autre part, si la destruction des trophozoïtes est

facile, celle des kystes dépend de leur stade et il est difficile d'obtenir des kystes dont la maturité est identique. Une autre piste consiste à éviter l'adhésion des amibes. Enfin, dans les étuis contaminés, les amibes trouvent les éléments nutritifs dont elles ont besoin (*Stenotrophomonas* [2]...). Se débarrasser du biofilm [1] permet de rompre ce cycle.

**T. GAUJOUX.** Pour être objectif, il faut distinguer les études *in vivo* et *in vitro* ; elles ne sont pas réalisées dans les mêmes conditions.

**F. EARITH.** Il ne faut pas oublier de mettre le public en garde contre l'eau du robinet, d'autant que les kératites ambiennes peuvent aussi atteindre les non-porteurs !

## Massage puis rinçage sont-ils obligatoires ?

Malgré les résultats des *Stand Alone Tests*, AMO insiste sur la nécessité d'un massage des lentilles suivi d'un rinçage, pour augmenter l'efficacité de la solution et la sécurité, notamment si l'observance est médiocre.

**E. LE BLOND.** La décontamination mécanique élimine 80 à 90 % des germes [8]. Selon mon expérience, seuls 40 % des porteurs informés effectuent le massage.

**F. EARITH.** Lors de l'adaptation, les porteurs reçoivent de nombreuses recommandations qu'ils ont parfois des difficultés à assimiler. Je demande donc à examiner les lentilles juste avant leur renouvellement et (ré)explique cette manipulation si elles sont mal entretenues.

**T. GAUJOUX.** Il faut d'emblée habituer les porteurs au massage-rinçage car il est difficile de modifier ultérieurement de mauvaises habitudes.

**F. MALET.** Cette étape est essentielle, ainsi que l'information des porteurs. Mais même les plus observants ne sont pas à l'abri d'un oubli ; employer un produit testé dans des conditions défavorables (évaporation...) offre une sécurité supplémentaire.

Les contactologues conseillent de sécher les étuis pour lutter contre le biofilm et la stagnation de débris.

## Le confort : un autre facteur clé

Avec les matériaux silicone-hydrogel, des incompatibilités entre les lentilles et les solutions d'entretien (développées à l'origine pour des hydrogels) ont émergé. Plus ou moins marquées, elles se traduisent par un *staining* [9], individualisé sous le nom de SICS (*Solution Induced Corneal Staining*). Ce piqueté cornéen prenant la fluorescéine (KPS) est dû à l'apoptose des cellules épithéliales. Il peut dans certains cas être associé à un inconfort [10] et à des petits infiltrats cornéens stériles, trois fois plus fréquents en sa présence. « *Une nouvelle entité clinique a été décrite : la kératite centrale granulaire [11] ou CLAIK : elle se manifeste par des infiltrats stériles très petits,*

souvent centraux, qui ressemblent à ceux observés lors de kératoconjunctivites épidémiques à adénovirus. Elle serait plus fréquemment observée soit avec certaines solutions d'entretien (incompatibilité matériau/solution), soit à la suite d'une mauvaise observance (étuis sales) » explique Florence Malet.

## Le confort prolongé intervient-il dans le choix d'une solution d'entretien ?

**E. LE BLOND.** Si les critères médicaux de décontamination et de tolérance sont remplis, le confort intervient en troisième position. Je propose d'essayer plusieurs solutions multifonctions pour que le porteur choisisse celle qui lui donne le meilleur confort, surtout à la pose des lentilles.

**F. EARITH.** Le confort est fondamental. Sans lui, le risque d'abandon des lentilles est élevé.

**T. GAUJOUX.** L'inconfort est la première cause d'abandon. De nombreux porteurs conservent leurs lentilles de 7 à 22 heures ; le confort doit être maintenu durant tout ce temps.

**F. MALET.** Du fait d'une part des risques d'incompatibilité et, d'autre part, du choix de confort fait par le contactologue, l'opticien ne doit pas substituer la solution prescrite.

En termes de tolérance de Complete® RevitaLens, les quatre intervenants ne signalent aucun retour négatif de la part des porteurs.

## La réponse de Complete® RevitaLens

Le silicone-hydrogel intègre le PHMB, dont la libération progressive (maximale à 2 heures) lèse ensuite l'épithélium ; ainsi des fluctuations visuelles sont possibles [12].

L'efficacité décontaminante de l'alexidine est comparable à celle du PHMB, mais ses interactions avec le silicone-hydrogel sont inférieures : elle induit moins de *staining*.

Les interactions du polyquaternium-1 avec le silicone-hydrogel sont, quant à elles, réduites.

Lors de l'utilisation de Complete® RevitaLens, diffé-

rents travaux ont confirmé le confort prolongé des porteurs (au-delà de 16 heures) ainsi que la faible incidence du *staining* et des effets indésirables [6,13-15]. Parmi eux, une étude européenne, à laquelle ont participé 133 professionnels de 10 pays et 1 260 porteurs de lentilles. Dans cette série, 89 % des patients ont estimé que, comparée à leur ancien produit, cette solution contribuait davantage à leur confort ; 91,3 % d'entre eux l'ont jugée plus apte à maintenir l'acuité visuelle.

## À quels patients destinez-vous en priorité Complete® RevitaLens ?

**F. EARITH.** Avant tout aux jeunes, dont la fiabilité en termes d'entretien des lentilles est médiocre.

**T. GAUJOUX.** Il n'est pas toujours facile d'évaluer la qualité de l'observance au premier abord ; Complete® RevitaLens est une solution de première intention car elle associe l'efficacité au confort.

**E. LE BLOND.** Je prescris cette solution aux porteurs chez lesquels un système oxydant n'est pas envisageable car ses performances avoisinent celles du peroxyde d'hydrogène, aux adeptes du port de lentilles irrégulier, pour des raisons de conservation, et aux porteurs peu observants car elle réduit le risque ambien. Toutefois, si le patient est trop négligent une alternative s'impose : la lentille journalière.

**F. MALET.** Cependant, si les tentatives d'éducation du patient ont échoué et si le risque de complications devient inacceptable, certains cas relèvent de la chirurgie réfractive et non plus de la contactologie.

Différentes études comparatives ont permis de conforter Complete® RevitaLens vis-à-vis d'autres solutions multifonctions ou peroxyde, qu'il s'agisse de son pouvoir décontaminant [16-18] sur les microorganismes des recommandations ISO, les isolats cliniques des étuis de lentilles ou les amibes, du maintien de son efficacité dans de mauvaises conditions d'utilisation ou de la moindre incidence du *staining* et des effets indésirables [3].

1. Wiley L *et al.* Invest Ophthalmol Vis Sci. 2012 Jun 22;53(7):3896-905. Print 2012. 2. Furuhashi K *et al.* Biocontrol Sci. 2010;15:81-5. 3. Nikolic M *et al.* Comparative efficacy of new contact lens care solutions against bacteria, fungi and Acanthamoeba. Poster presented at: British Contact Lens Association's Clinical Conference and Exhibition 2011. 4. Heaselgrave W *et al.* Efficacy of contact lens care solutions against clinical microorganisms. Poster presented at: British Contact Lens Association's Clinical Conference and Exhibition 2011. 5. Lonnen J *et al.* Biocidal efficacy of multipurpose solutions and contact lens disinfectant solutions against Acanthamoeba species. Poster presented at: British Contact Lens Association's Clinical Conference and Exhibition 2011. 6. Kilvington S *et al.* Contact Lens Anterior Eye. 2011;34:183-7. 7. Willcox MD *et al.* Optom Vis Sci. 2010 Jul;87(7):456-64. 8. Zhu H *et al.* Optom Vis Sci. 2011 Aug;88(8):967-72. 9. Papas EB *et al.* Eye Contact Lens. 2007 Nov;33(6 Pt 2):392-3; discussion 399-400. 10. Diec J *et al.* Eye Contact Lens. 2012 Jan;38(1):2-6. 11. Kislak TP. Characteristics of persons presenting with contact lens-associated infiltrative keratitis (CLAIK) with multipurpose solutions and contact lens combinations. ARVO 2011. 12. Bandamwar KL *et al.* Cont Lens Anterior Eye. 2010 Aug;33(4):199-201. 13. Data on file - 118, 2011. Abbott Medical Optics Inc. Santa Ana, CA, Complete RevitaLens MPDS lens wearing comfort assessment. 14. Tarantino N *et al.* A clinical safety and acceptability evaluation of a novel multi-purpose disinfecting solution. Poster presentation, British Contact Lens Association 2010. 15. MM3382. Global eye care professional assessment of Complete RevitaLens MPDS commissioned by Abbott Medical Optics. Gold sponsors showcase presentation at the British Contact Lens Association's Conference and Exhibition 2011. 16. Kilvington S *et al.* J Optom. 2010;3:134-42. 17. Zhu H *et al.* Evaluation of antimicrobial efficacy of multipurpose solutions against clinical microbial isolates. Presented at: British Contact Lens Association Meeting 2010. 18. Nikolic M *et al.* Comparative efficacy of new contact lens care solutions against bacteria, fungi, and Acanthamoeba. Poster, ARVO 2011 and British Contact Lens Association 2011.





## Un œil rouge sous lentille

Arnaud Bonnabel<sup>1,2</sup>, Aurore Muselier<sup>1</sup>

Mme D., 24 ans, se présente aux urgences ophtalmologiques pour un œil rouge et douloureux. Elle est gênée par la lumière et la symptomatologie évolue depuis trois jours. Elle n'a aucun antécédent médical, mais elle nous apprend qu'elle est porteuse de lentilles souples (LSH) de renouvellement mensuel depuis deux ans. À l'interrogatoire, elle nous rapporte qu'elle se douche et se baigne avec ses lentilles et que le respect des règles de décontamination est aléatoire. Son médecin traitant lui a prescrit un collyre antibiotique associé à un corticoïde et de la pommade à la vitamine A il y a deux jours. Devant l'absence d'amélioration, elle vient consulter.

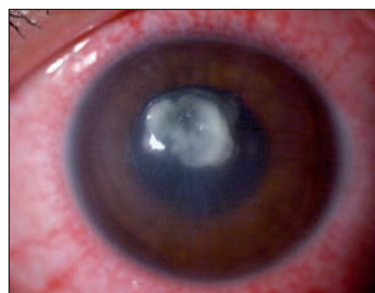L'examen ophtalmologique retrouve une acuité visuelle (AV) initiale limitée à « voit bouger la main » à l'œil gauche. Au niveau cornéen, on note un infiltrat stromal central, légèrement grisé, à bords irréguliers, de 3 mm de diamètre avec œdème stromal diffus et plis de Descemet (*figure 1*). Il existe une réaction de chambre antérieure à « 2 croix » et l'esthésie cornéenne est normale.

Le diagnostic d'abcès de cornée grave de l'œil gauche chez une porteuse de LSH est posé.

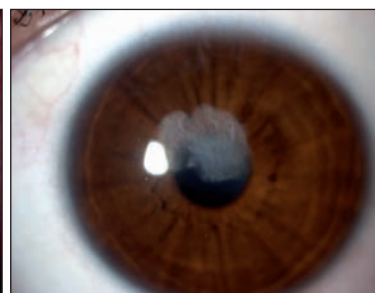
### Une prise en charge rapide et intense

Après réalisation de prélèvements microbiologiques cornéens pour examen direct et mise en culture en bactériologie, parasitologie et mycologie, la patiente est hospitalisée en service de semaine. Un traitement curatif antibiotique par collyres renforcés de préparation hospitalière est débuté, associant une céphalosporine de troisième génération et un glycopeptide. Le traitement est complété d'un collyre cycloplégique et d'une fluoroquinolone de troisième génération par voie orale devant la sévérité de l'atteinte cornéenne. Initialement, les collyres antibiotiques renforcés sont instillés toutes les 10 minutes pendant une heure puis toutes les heures pendant les 48 premières heures. L'examen bactériologique permet de mettre en évidence un bacille Gram négatif (*Pseudomonas aeruginosa*). L'antibiogramme indique que le germe est sensible à la tobramycine et à la ciprofloxacine.

Devant l'amélioration de l'examen clinique 48 heures après l'instauration du traitement, le traitement par antibio-



**Figure 1.** Abcès cornéen à *Pseudomonas aeruginosa* chez une porteuse de lentilles de contact.



**Figure 2.** Évolution après huit semaines de traitement local.

tiques renforcés est relayé par une bithérapie de collyres antibiotiques topiques commerciaux adaptée à l'antibiogramme. Parallèlement, le traitement antibiotique oral est maintenu sept jours. La patiente sort du service et cinq jours plus tard, l'examen clinique révèle une nette amélioration. Cependant, la présence d'un infiltrat stromal antérieur fluorescéine négatif amène à mettre en route une corticothérapie locale avec une décroissance progressive sur six semaines.

Au terme du traitement (huit semaines plus tard), l'examen ophtalmologique retrouve une AV à 5/10 avec correction et un infiltrat stromal antérieur cicatriciel central (*figure 2*).

### Conclusion

Tout œil rouge et douloureux chez un porteur de LSH est un abcès de cornée jusqu'à preuve du contraire et doit être vu en urgence par un ophtalmologiste.

Le diagnostic de kératite amibienne devra être systématiquement évoqué car les signes cliniques peuvent être aspécifiques.

Le diagnostic de nécrose stromale herpétique sous-jacente devra être suspecté, en particulier chez la personne âgée ou immunodéprimée.

Chez un patient ayant présenté un traumatisme végétal, une kératomycose devra être éliminée.

### Points forts

- Kératite bactérienne grave sous LSH chez une femme jeune.
- Hospitalisation et traitement par collyres renforcés antibiotiques de préparation hospitalière.
- Adaptation du traitement à l'antibiogramme.
- Introduction d'une corticothérapie locale dès la maîtrise de l'infection.
- Éducation des porteurs de LSH.

1. Service d'ophtalmologie du Pr C. Creuzot-Garcher, CHU de Dijon 2. Interne en 9<sup>e</sup> semestre



## Imagerie multimodale de la vasculopathie choroïdienne polypoïdale

Franck Fajnkuchen<sup>1,2</sup>, Benjamin Wolff<sup>3</sup>, Corinne Delahaye-Mazza<sup>1</sup>, Gabriel Quentel<sup>1</sup>

**L**a vasculopathie choroïdienne polypoïdale (VCP) peut se présenter sous différentes formes et il est souvent difficile de la distinguer d'une DMLA. Son diagnostic n'est pas toujours facile et repose sur la présence de plusieurs critères. Chaque examen de l'imagerie multimodale (rétinographie, autofluorescence (AF), angiographie à la fluorescéine (AGF) ou au vert d'indocyanine (ICG), OCT-SD) va contribuer à affirmer le diagnostic ou à en préciser l'évolutivité.

La vasculopathie choroïdienne polypoïdale (VCP) peut se présenter sous différentes formes. Décrite initialement par Yanuzzi en 1990 comme une variante de néovascularisation choroïdienne de localisation péripapillaire préférentielle, cette affection associe dans sa forme typique des lésions polypoïdales à des décollements séreux et séro-hémorragiques de la rétine et de l'épithélium pigmentaire (EP) [1].

Dans un grand nombre de cas, il est cependant difficile de la distinguer d'une DMLA exsudative standard et des polypes sont rencontrés de façon non exceptionnelle sur les limites de membrane néovasculaire vieillie. La fréquence de cette affection varie selon les populations étudiées : la VCP représente un quart à la moitié des DMLA exsudatives chez les Asiatiques et 10 % chez les Caucasiens.

Dans d'autres cas moins fréquents, les polypes sont associés à des décollements séreux rétinien (DSR) isolés les rendant difficilement différenciables d'une chorio-rétinopathie séreuse centrale (CRSC) [2]. Les polypes peuvent également s'associer à une épithéliopathie rétinienne diffuse, à une dysversion papillaire avec staphylome myopique au niveau de la zone de jonction [3]...

Différents critères ont été retenus pour asseoir le diagnostic de cette affection. En 2005, un groupe de travail japonais précise les éléments pour poser le diagnostic de VCP chez les sujets japonais : la présence de lésions sur-élevées rouge-orangées au fond d'œil correspondant aux polypes et la présence de lésions polypoïdales caracté-

ristiques en ICG permettent d'affirmer le diagnostic de VCP. La VCP est probable lorsqu'on constate une trame néovasculaire choroïdienne anormale ramifiée en ICG sans que l'on puisse identifier le polype, associée à la présence de décollement séro-hémorragique de l'EP ou d'hémorragies rétinien récidivantes [4].

On le voit, la présence de plusieurs critères pour affirmer la présence d'une VCP souligne que le diagnostic de cette affection n'est pas toujours aisé. C'est pour cette raison que l'imagerie multimodale prend tout son sens dans l'exploration de la vasculopathie polypoïdale. Chaque examen contribue à affirmer le diagnostic ou à en préciser l'évolutivité. C'est ce que nous nous proposons d'illustrer dans cet article par plusieurs cas cliniques.

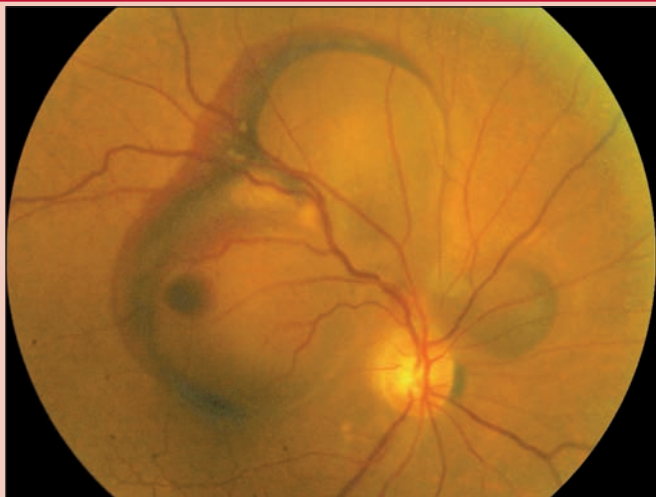### Examen du fond d'œil, rétinophotographies et autofluorescence

Au fond d'œil et sur les rétinographies, on observe les conséquences du ou des polypes et du réseau vasculaire ramifié, avec typiquement des décollements séreux et séro-hémorragiques de la rétine et de l'EP, de localisation maculaire et extramaculaire (*cas clinique n°1 : figures 1 et 2*).

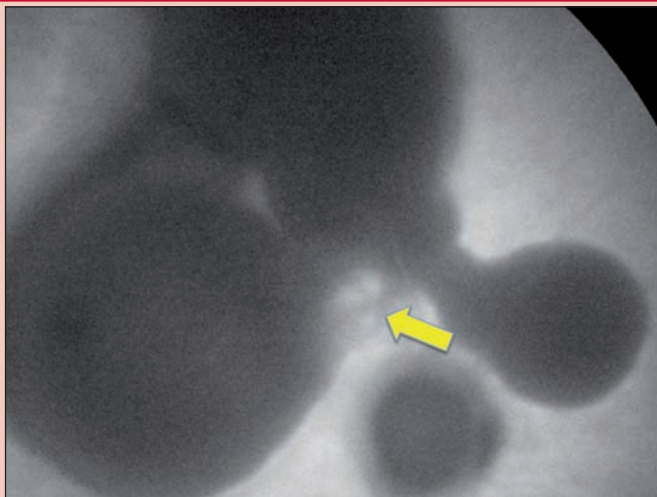
Le ou les polypes peuvent apparaître, dans les régions où la rétine n'est pas soulevée, sous la forme de lésions nodulaires rouge-orangées, uniques ou multiples, groupées en anneau ou en grappe (*cas clinique n°2 : figures 3 à 5*). Leur localisation est variable, le plus souvent péri-papillaire ou maculaire, plus rarement extramaculaire. Lorsqu'ils évoluent depuis plus de trois mois, ils peuvent s'associer à des exsudats lipidiques importants (*cas clinique n°3 : figures 7 à 9*). Les atteintes bilatérales sont fréquentes. Mais souvent les lésions néovasculaires

1. Centre d'imagerie et de laser, Paris  
 2. Service d'ophtalmologie de l'hôpital Avicenne, Service du Pr G. Chaine, Bobigny  
 3. Fondation ophtalmologique A. de Rothschild, Paris

## Cas clinique n°1

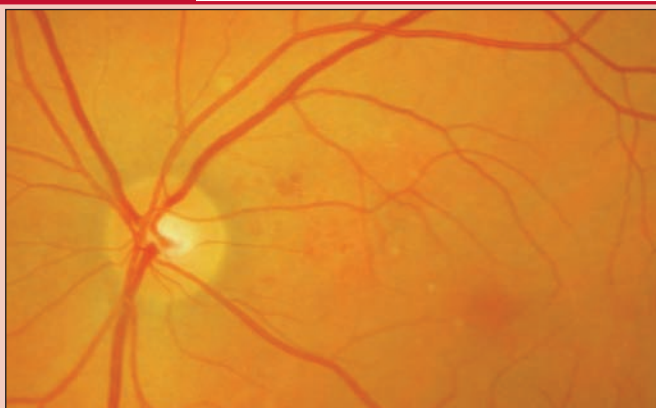


**Figure 1.** Nombreuses poches de décollement séro-hémorragique de l'EP dans la région maculaire et péripapillaire.

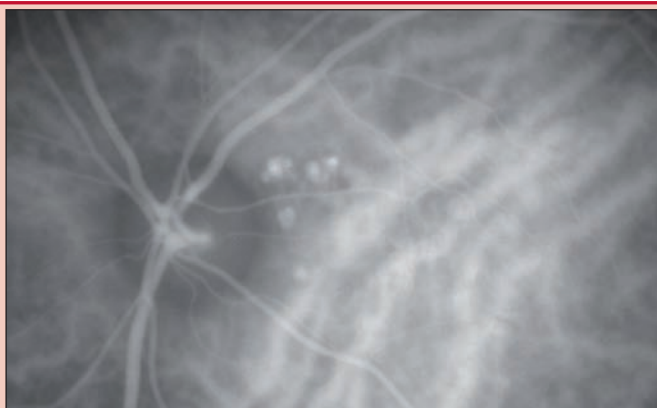


**Figure 2.** L'ICG confirme le diagnostic de VCP en objectivant la présence de plusieurs polypes à la confluence de plusieurs DEP (flèche jaune).

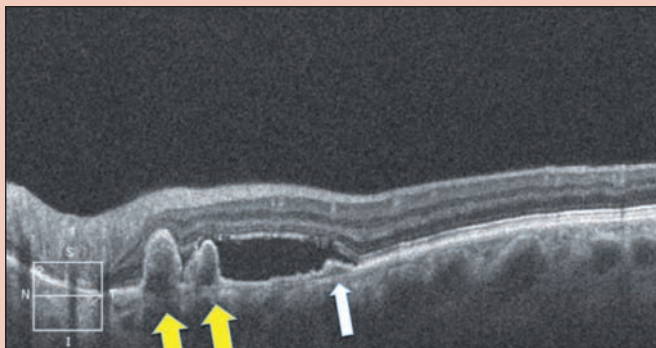
## Cas clinique n°2



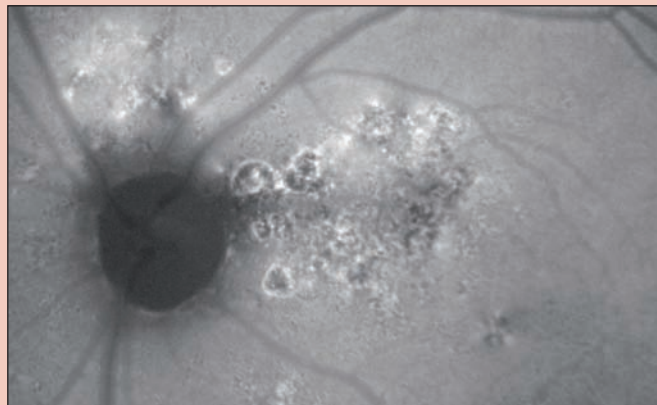
**Figure 3.** Multiples lésions arrondies rouge-orange localisées au contact de la papille.



**Figure 4.** En ICG (cliché à 2 mn), on constate une correspondance entre les lésions rouge-orange vues au fond d'œil et les zones hyperfluorescentes visualisées en ICG permettant de confirmer le diagnostic de vasculopathie polypoïdale.



**Figure 5.** Les polypes apparaissent sous la forme de lésions surélevées de l'EP (flèches jaunes) à l'origine d'un DSR de voisinage. On constate également la présence d'une zone de soulèvement irrégulier de l'EP (flèche blanche).



**Figure 6.** Autofluorescence. Zones étendues d'altération de l'EP ; les polypes sont hypo-AF entourés d'un anneau hyper-AF.



(polype et réseau vasculaire ramifié) ne sont visibles qu'en OCT ou en ICG. L'absence de drusen ou d'altérations de l'EP doit faire évoquer le diagnostic de VCP.

Yamagishi *et al.* ont décrit récemment les caractéristiques en autofluorescence (AF) des VCP. Plusieurs paramètres sont à souligner (*cas clinique n°2 : figure 6*) :

- une hypo-autofluorescence (hypo-AF) qualifiée de confluyente au niveau de la lésion polypoïdale, souvent entourée d'une hyperautofluorescence (hyper-AF) annulaire,
- une hypo-AF granuleuse au niveau du réseau vasculaire choroïdien associé au polype.

De plus, dans les VCP, les zones d'hypo-AF sont plus étendues qu'au cours des DMLA exsudatives, avec des zones d'hypo-AF en dehors de la région maculaire ; d'autre part, une hypo-AF est plus souvent observée sur l'œil adelphe en cas de VCP qu'en cas de DMLA exsudative. En conséquence, les altérations de l'EP sont souvent plus étendues en cas de VCP qu'en cas de DMLA, à la fois sur l'œil atteint et sur l'œil controlatéral indemne [5].

## L'angiographie à la fluorescéine est un indicateur de l'activité de la vasculopathie [6]

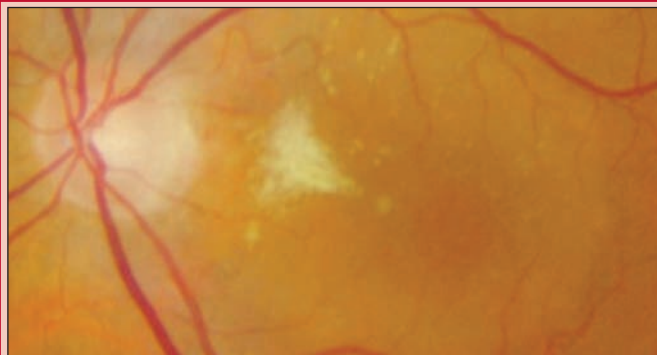
Elle ne permet cependant pas de poser le diagnostic de l'affection. En effet, dans la majorité des cas, la VCP se présente sous l'apparence d'un néovaisseau occulte, avec hyperfluorescence inhomogène précoce, diffusion progressive et *pin-points* au temps tardifs (*cas clinique n°4*). Il convient de souligner que dans près de 10 % des cas, les VCP vues au Japon s'associent à des néovaisseaux visibles.

## L'angiographie au vert d'indocyanine est l'examen clé du diagnostic [7]

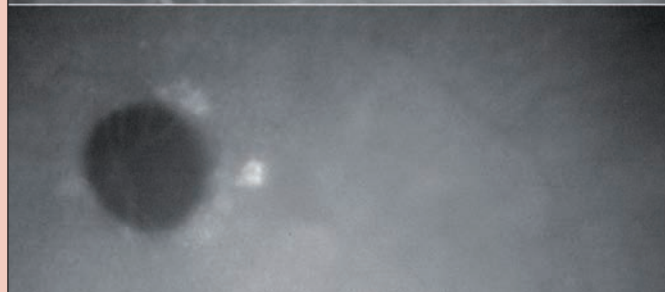
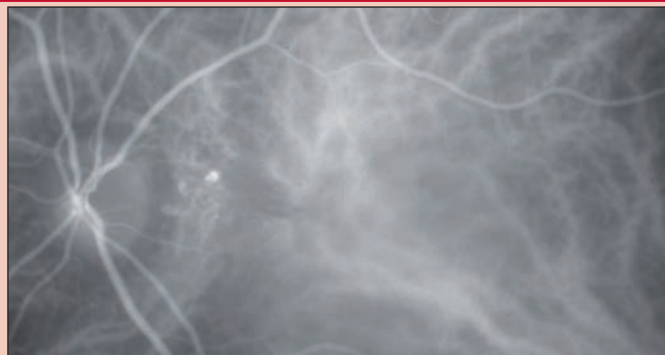
Il permet de distinguer les deux composants élémentaires de la vasculopathie que sont :

1. le réseau vasculaire ramifié localisé le plus souvent sous l'EP,
2. les dilatations vasculaires polypoïdales développées sur les limites du réseau vasculaire ramifié.

### Cas clinique n°3



**Figure 7.** Exsudats lipidiques en interpapillo-maculaire, chez une patiente signalant une baisse d'acuité visuelle survenue il y a 6 mois. On constate un DSR maculaire.

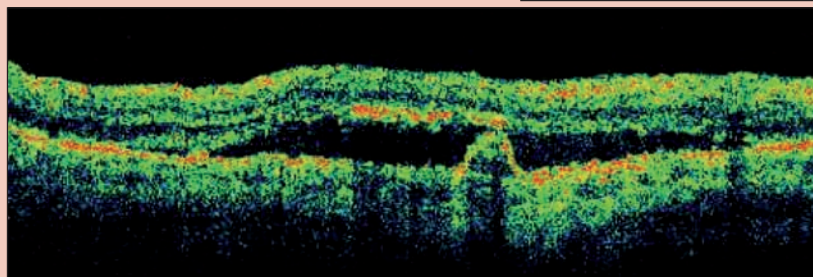


**Figure 8. ▶**

Lésion polypoïdale objectivée en ICG (clichés précoce et tardif).

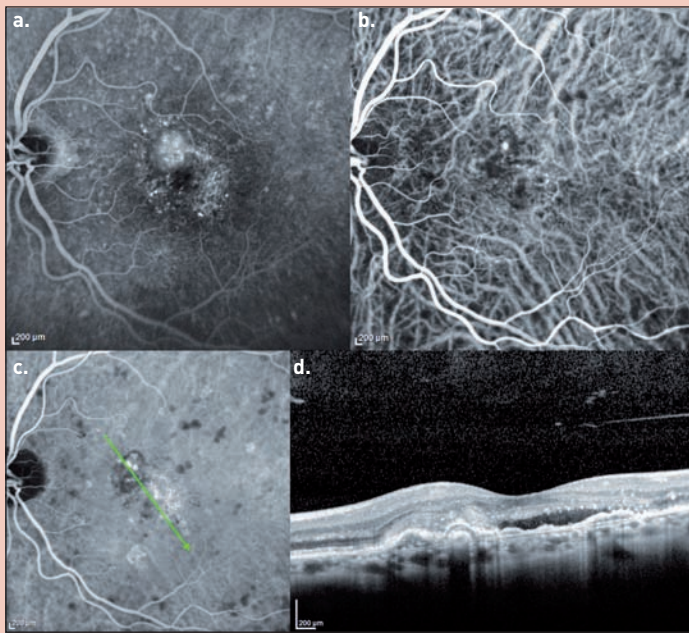
**Figure 9. ▶**

L'OCT objective un polype et le DSR.





## Cas clinique n°4



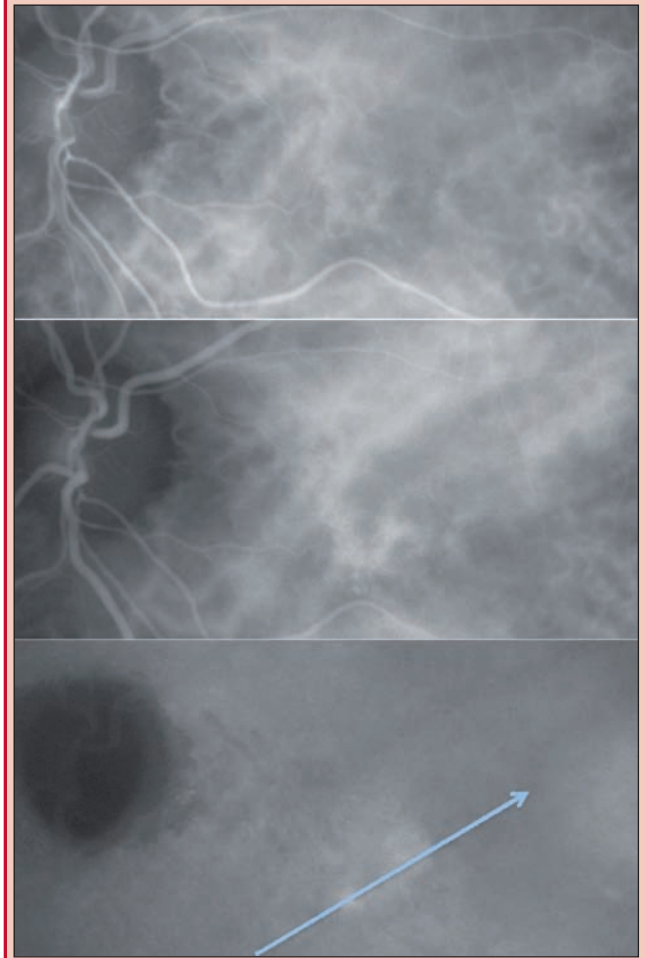
**Figure 10.** a. Angiographie à la fluorescéine. Hyperfluorescence inhomogène non spécifique. b et c. Polypes visualisés en ICG (clichés précoce et tardif). d. Polypes, DSR en zone d'irrégularité de l'EP visible en OCT.

L'ICG permet dans la majorité des cas d'identifier les lésions élémentaires de la VCP, mais parfois, seul le polype est visualisé en ICG et, plus rarement, seul le réseau vasculaire est visible :

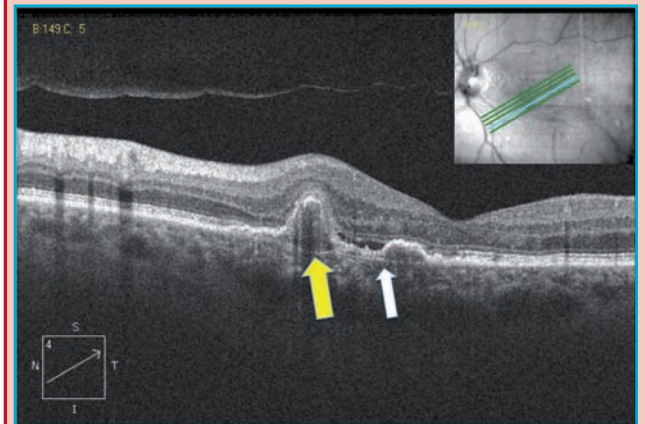
- les polypes apparaissent souvent au cours des cinq premières minutes de l'examen, sous forme d'une hyperfluorescence focale persistant dans la majorité des cas sur les temps tardifs. Dans un certain nombre de cas, cependant, les polypes sont le siège d'un *wash-out* tardif, qui n'a pas, semble-t-il, de signification pronostique particulière. Le polype peut par ailleurs avoir un comportement pulsatile au cours des premiers moments de la séquence angiographique ;
- le réseau vasculaire ramifié apparaît sous la forme d'anomalie de la trame choroïdienne interne, avec dilatation et tortuosité vasculaire visible dès les temps précoces, dont l'axe n'est pas parallèle au réseau vasculaire choroïdien normal, et comportant un réseau vasculaire interconnecté à la terminaison duquel se forme les polypes (cas clinique n°5 : figures 11 et 12).

Sur le plan de la diffusion, les lésions polypoïdales peuvent avoir différents comportements en ICG : la majorité des lésions vont être le siège d'une diffusion à partir du polype, du réseau néovasculaire ou des deux. Ces phénomènes de diffusion en ICG sont plus fréquents en cas de VCP qu'en cas de DMLA exsudative. Cependant, dans un certain nombre de cas, on ne distingue pas de diffusion

## Cas clinique n°5



**Figure 11.** ICG. Le réseau vasculaire ramifié est visible en ICG sous forme d'un réseau vasculaire dilaté dont l'axe n'est pas parallèle aux vaisseaux choroïdiens ; avec polypes visibles sur les limites du réseau vasculaire aux temps tardifs. La flèche bleue correspond à la coupe OCT.



**Figure 12.** OCT. Polype (flèche jaune), DSR et réseau vasculaire ramifié (flèche blanche).

du produit de contraste ; ces formes sont dites en régression. Les formes avec diffusion sont plus souvent associées à un décollement de l'épithélium pigmentaire (DEP) ; les formes en régression sont plus anciennes et classiquement associées à un moins bon niveau de vision [8].

## L'OCT-SD permet de visualiser les lésions élémentaires de la VCP

En OCT, les VCP s'accompagnent souvent d'hémorragies et d'exsudations sous-rétiniennes massives avec paradoxalement peu d'œdème intrarétinien, expliquant probablement en partie la relative conservation de l'acuité visuelle de ces formes.

L'OCT-SD permet de visualiser les lésions élémentaires de la VCP :

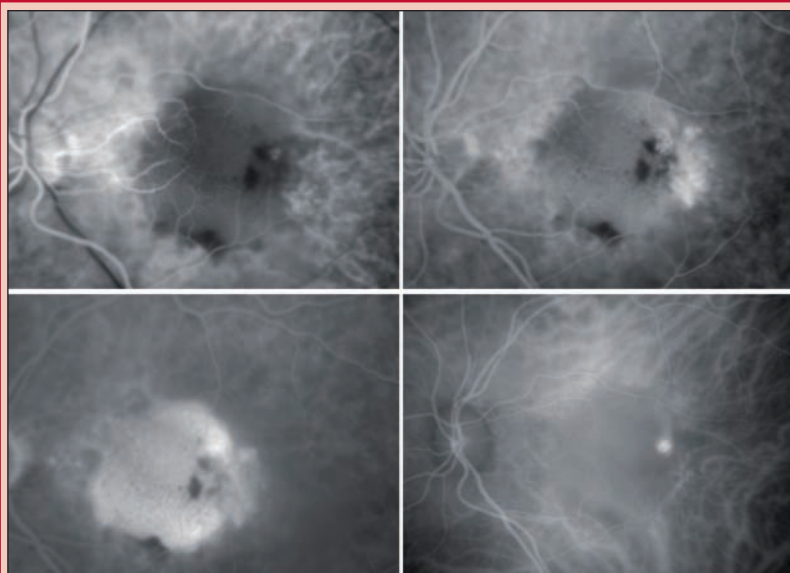
- le polype apparaît sous la forme d'un petit DEP, au contenu optiquement vide, à bord net, plus ou moins régulier, souvent difficilement différenciable des DEP observés au cours d'une CRSC (figure 9). En l'absence de DEP

associé au polype, ce dernier siège en fait entre la membrane de Bruch et l'EP [9]. L'OCT permet parfois de visualiser un volumineux DEP, en forme de dôme, contigu à un petit DEP qui correspond à la lésion polypoidale observée en ICG (cas clinique n°6 : figures 13 et 14 et cas clinique n°7 : figure 15).

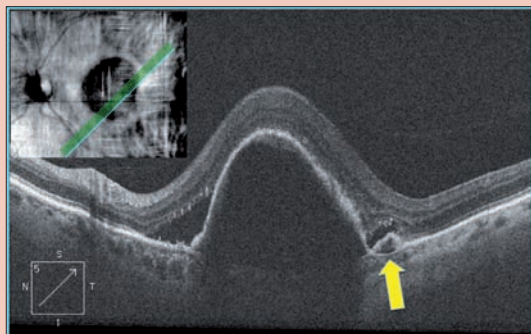
Le polype est visualisable en OCT en face (cas clinique n°7 : figure 16) et la constatation d'un contenu hématique en son sein pourrait contribuer à différencier un DEP de VCP d'un DEP de CRSC (« *hematocrit sign* ») [10] :

- le réseau vasculaire ramifié se traduit en OCT sous la forme d'un dédoublement de l'EP associé à une ondulation de l'EP et de la membrane de Bruch, l'ensemble réalisant le signe du dédoublement [3] ;
- parmi les autres signes rapportés dans la littérature, notons qu'une étude a constaté que les segments externes des photorécepteurs étaient amincis en cas de VCP, contrairement à ce qui est observé en cas de CRSC [11,12] ; d'autres études constatent une augmentation de l'épaisseur choroïdienne [13].

### Cas clinique n°6

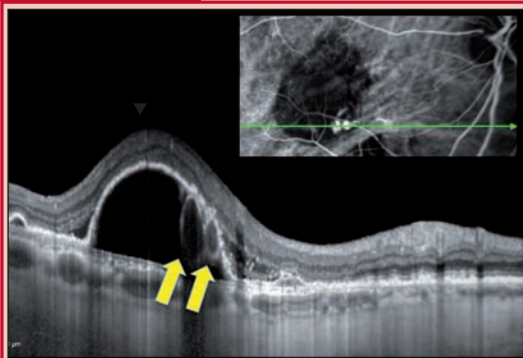


▲ **Figure 13.** Angiographie à la fluorescéine. Remplissage progressif d'un DEP associé à une hyperfluorescence inhomogène sur le versant temporal du DEP : cette zone correspond à un polype bien visible en ICG.

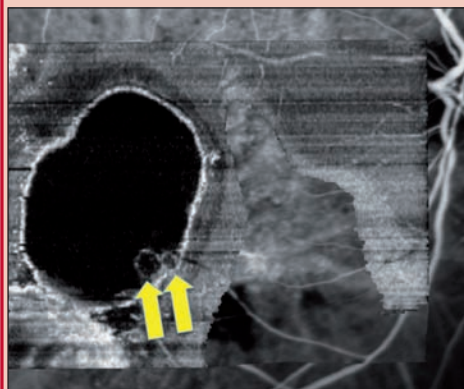


▲ **Figure 14.** OCT. Petit DEP (flèche jaune) sur les limites d'un volumineux DEP en dôme.

### Cas clinique n°7



**Figure 15.** Polypes à la limite d'un DEP objectivé en OCT et en ICG (flèches jaunes sur l'OCT).



**Figure 16.** OCT en face de deux polypes (flèches jaunes) sur les bords d'un DEP.

## Bibliographie

1. Yannuzzi LA, Sorenson J, Spaide RF, Lipson B. Idiopathic polypoidal choroidal vasculopathy (IPCV). *Retina*. 1990;10(1):1-8.
2. Park HS, Kim IT. Clinical characteristics of polypoidal choroidal vasculopathy associated with chronic central serous chorioretinopathy. *Korean J Ophthalmol*. 2012;26(1):15-20.
3. Quaranta El Maftouhi M, Mauget-Faysse M. Vasculopathie choroïdienne polypôidale. In: SY Cohen, A Gaudric, eds. DMLA. Rétine. Paris : Lavoisier. 2012:171-83.
4. Japanese study group of polypoidal choroidal vasculopathy. Criteria for diagnosis of polypoidal choroidal vasculopathy. *J Jpn Ophthalmol Soc*. 2005;109(7):417-27.
5. Yamagishi T, Koizumi H, Yamazaki T, Kinoshita S. Fundus autofluorescence in polypoidal choroidal vasculopathy. *Ophthalmology*. 2012;119(8):1650-7.
6. Lim TH, Laude A, Tan CS. Polypoidal choroidal vasculopathy: an angiographic discussion. *Eye (Lond)*. 2010;24(3):483-90.
7. Spaide RF, Yannuzzi LA, Slakter JS *et al*. Indocyanine green videoangiography of idiopathic polypoidal choroidal vasculopathy. *Retina*. 1995;15(2):100-10.
8. Zuo CG, Wen F, Huang SZ *et al*. Angiographic leakage of polypoidal choroidal vasculopathy on indocyanine angiography. *Chin Med J (Engl)*. 2010;123(12):1548-52.
9. Nagase S, Miura M, Makita S *et al*. High-penetration optical coherence tomography with enhanced depth imaging of polypoidal choroidal vasculopathy. *Ophthalmic Surg Lasers Imaging*. 2012 Feb 9;43 Online:e5-9. doi: 10.3928/15428877-20120130-02.
10. Imamura Y, Engelbert M, Iida T *et al*. Polypoidal choroidal vasculopathy: a review. *Surv Ophthalmol*. 2010;55(6):501-15.
11. Ooto S, Tsujikawa A, Mori S *et al*. Thickness of photoreceptor layers in polypoidal choroidal vasculopathy and central serous chorioretinopathy. *Graefes Arch Clin Exp Ophthalmol*. 2010;248(8):1077-86.
12. Kim SW, Oh J, Kwon SS *et al*. Comparison of choroidal thickness among patients with healthy eyes, early age-related maculopathy, neovascular age-related macular degeneration, central serous chorioretinopathy, and polypoidal choroidal vasculopathy. *Retina*. 2011;31(9):1904-11.
13. Chung SE, Kang SW, Lee JH, Kim YT. Choroidal thickness in polypoidal choroidal vasculopathy and exudative age-related macular degeneration. *Ophthalmology*. 2011;118(5):840-5.





## Imagerie multimodale de la chorioretinopathie séreuse centrale

Sarah Mrejen

**L**a chorioretinopathie séreuse centrale (CRSC) est une maculopathie d'origine inconnue caractérisée par un passage de liquide provenant de la choroïde à travers l'épithélium pigmentaire rétinien (EPR), entraînant un décollement bulleux de la rétine habituellement au pôle postérieur. Manifestation habituellement aiguë, elle peut devenir chronique quand le décollement séreux rétinien (DSR) dure plus de six mois. Une forme diffuse de la CRSC chronique est appelée épithéliopathie rétinienne diffuse (ERD). Le diagnostic de la CRSC aiguë typique n'est pas difficile, mais celui de l'ERD chez les patients de plus de 50 ans sans point de fuite bien défini peut être compliqué. L'analyse en imagerie multimodale aidera au diagnostic : clichés sans préparation et cliché en autofluorescence, angiographie à la fluorescéine (AGF) et/ou au vert d'indocyanine (ICG), spectral-domain OCT (SD-OCT) ou enhanced depth imaging OCT (EDI-OCT).

La chorioretinopathie séreuse centrale (CRSC) est une maculopathie d'origine inconnue caractérisée par un passage de liquide provenant de la choroïde à travers l'épithélium pigmentaire rétinien (EPR), entraînant un décollement bulleux de la rétine localisé et autolimité, habituellement au pôle postérieur. Même si la CRSC est de mieux en mieux caractérisée à l'ère de l'imagerie multimodale, il n'y a pas de critères diagnostiques bien définis. Il s'agit habituellement d'une manifestation aiguë, atteignant le sujet jeune (20 à 45 ans) avec une prédominance masculine (90 %) et dont l'évolution est spontanément favorable en un à trois mois. La CRSC chronique a été définie par la persistance de décollement séreux rétinien (DSR) de plus de six mois. La forme diffuse de la CRSC chronique est appelée épithéliopathie rétinienne diffuse (ERD). L'imagerie multimodale de la CRSC aiguë typique et celle de l'ERD seront traitées séparément.

### Le diagnostic de la CRSC aiguë centrale est typique

La présence de DSR au pôle postérieur et/ou d'un décollement de l'EPR (DEP) séreux sont en effet très caractéristiques de la CRSC bien qu'il n'existe pas de critère diagnostique strict. Les DEP séreux peuvent être

observés de façon isolée sans DSR, au sein d'un DSR au niveau du point de fuite ou ailleurs, ou bien en dehors du DSR.

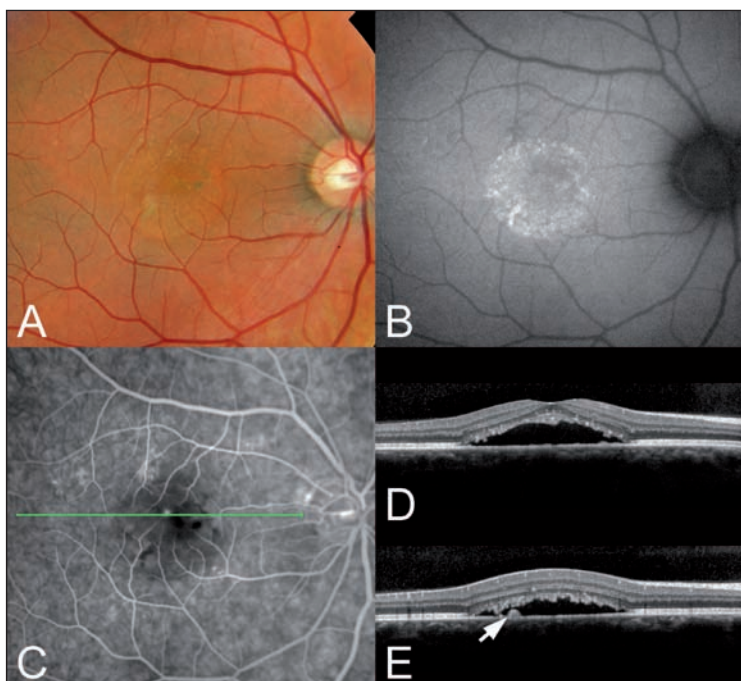
### Clichés sans préparation pour mettre en évidence le DSR et autofluorescence pour analyser l'activité physiologique du couple EPR-segments externes des photorécepteurs

Le cliché couleur met en évidence le DSR et on peut également observer des petits points blancs sous-rétiens après quelques semaines d'évolution (figure 1) [1]. Le cliché en filtre bleu permet de mettre en évidence le DSR et visualise également bien le pigment xanthophylle soulevé à la surface de la macula.

L'autofluorescence (AF) est une méthode non invasive d'imagerie fonctionnelle du fond d'œil qui reflète des changements de l'activité physiologique du couple fonctionnel que forment l'EPR et les segments externes des photorécepteurs. Les patients présentent des anomalies de l'AF dès la phase aiguë de la CRSC. Le premier mois, on peut retrouver une discrète hyperautofluorescence (hyper-AF) distribuée de façon diffuse et homogène dans la zone de DSR, mais le matériel hyper-AF peut aussi sédimenter vers la partie inférieure du DSR. Puis au fil du temps, une hyper-AF granulaire associée peut apparaître. Elle correspond aux petits points blancs sous-rétiens (figure 1). Le point de fuite apparaît le plus souvent en hypo-autofluorescence (hypo-AF). L'examen

Sarah Mrejen Vitreous Retina Macula Consultants of New York, USA – CHNO des Quinze-Vingts, Paris





**Figure 1.** Homme de 35 ans avec une CRSC typique au niveau de l'œil droit évoluant depuis trois mois (AV : 10/10).

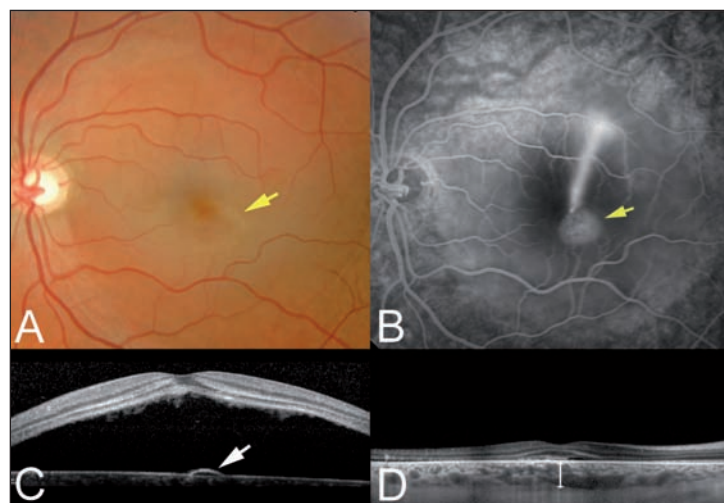
A. Photo couleur avec un DSR maculaire et de multiples petits points blancs sous-rétiniens. B. Cliché en autofluorescence avec de nombreux petits points blancs hyperautofluorescents correspondant aux points blancs du cliché couleur.

C. AGF à trois minutes montrant le point de fuite en tâche d'encre. D. SD-OCT : coupe horizontale fovéolaire montrant un DSR arreflectif et un épaississement irrégulier de la ligne des segments externes des photorécepteurs. E. SD-OCT : coupe horizontale au niveau de la flèche verte (C) représentée sur l'AGF. Il y a un petit DEP sur l'OCT correspondant au niveau du point de fuite.

de l'œil adelphe peut retrouver des anomalies de l'AF au niveau de zones d'altérations de l'EPR ou de points de fuite anciens asymptomatiques.

### L'angiographie à la fluorescéine (AGF) met en évidence le point de fuite

Celui-ci apparaît typiquement comme un point hyperfluorescent vers la 30<sup>e</sup> seconde après l'injection [2]. La diffusion du colorant peut ensuite prendre un aspect en tâche d'encre (figure 1) ou en « plumeau » (figure 2). Bien que le point de diffusion en « plumeau » soit plus typique, il est aussi plus rare de l'observer. Aux temps très tardifs de l'AGF (30 mn), l'ensemble du DSR devient hyperfluorescent. La CRSC peut être bilatérale et symptomatique dans environ 10 % des cas, mais l'étude angiographique de l'œil adelphe asymptomatique retrouve souvent des signes de CRSC guérie (zones dépigmentées et effet fenêtre), ou de CRSC chronique infraclinique (points de fuite, DSR et/ou DEP séreux extrafovéolaires).



**Figure 2.** Homme de 30 ans avec une CRSC typique au niveau de l'œil gauche depuis une semaine (AV 2/10).

A. Photo couleur avec un DSR maculaire et un DEP séreux (flèche jaune). B. AGF à cinq minutes montrant le point de fuite en « plumeau » diffusant surmontant un DEP séreux (flèche jaune). L'ensemble du DSR est rempli de fluorescéine. C. SD-OCT : coupe horizontale fovéolaire montrant un petit DEP séreux au niveau du point de fuite et un large DSR arreflectif. D. EDI-OCT : coupe horizontale fovéolaire un mois plus tard après la quasi complète résolution du DSR ; il existe un épaississement choroidien au niveau de la fovéa mesuré à 500 microns (double flèche).

### L'OCT n'est pas indispensable au diagnostic, mais permet d'évaluer l'évolution du DSR

Le DSR apparaît habituellement arreflectif et homogène. L'architecture et l'épaisseur de la rétine neurosensorielle sont préservées. La face postérieure de la rétine neurosensorielle soulevée est lisse initialement, mais si le DSR persiste plusieurs semaines, elle peut alors devenir granulaire avec un allongement des articles externes des photorécepteurs. Cet allongement n'est pas spécifique de la CRSC et peut être observé au niveau de DSR chroniques secondaires à d'autres étiologies. L'analyse corrélée de l'OCT et de l'AGF montre que le point de fuite correspond à un DEP de taille variable (figures 1 et 2). L'analyse corrélée de l'OCT et des rétiniographies couleurs montre que les petits points blancs sous-rétiniens vus au fond d'œil après quelques semaines de DSR correspondent à des épaississements irréguliers au niveau de la ligne des segments externes à l'OCT (figure 1). Cela pourrait correspondre à des accumulations des segments externes non phagocytés par l'EPR, ou à des macrophages les ayant phagocytés. Le SD-OCT de l'œil adelphe, même asymptomatique, peut également démasquer de petits DEP séreux ou de discrètes élévations de la ligne de l'EPR.

Spaide a décrit un nouveau système utilisant le SD-OCT en inversant l'image sur l'écran qui permet de mieux

visualiser et de mesurer la choroïde *in vivo* [3]. Ce système est appelé *Enhanced Depth Imaging SD-OCT* (EDI-OCT) et a permis de mettre en évidence un épaississement diffus de la choroïde dans la CRSC comparé aux sujets normaux de même âge (*figures 3 et 4*) [4]. Cet épaississement était aussi présent au niveau de l'œil adelphe asymptomatique et persistait après la guérison de la CRSC cliniquement (*figure 4*) [4]. Cet épaississement choroïdien mesuré sur l'EDI-OCT pourrait être lié à l'hyperperméabilité choroïdienne présente dans la CRSC (*figure 3*).

## Le diagnostic d'ERD peut être compliqué

L'ERD est caractérisée par la survenue de symptômes plus tardifs, habituellement après 50 ans, des points de fuite mal définis et multiples, une évolution volontiers chronique et récidivante et un pronostic visuel souvent réservé. On peut observer des altérations multiples ou diffuses de l'EPR, des dépigmentations en coulées gravitationnelles, ou même des exsudats lipidiques, et un œdème maculaire cystoïde. La plupart de ces patients n'ont pas de passé documenté de CRSC aiguë typique. Souvent, plutôt qu'un véritable point de fuite distinct, on note des zones hyperfluorescentes aux contours mal délimités sur l'AGF, rendant difficile le diagnostic différentiel avec une néovascularisation choroïdienne occulte liée à la DMLA.

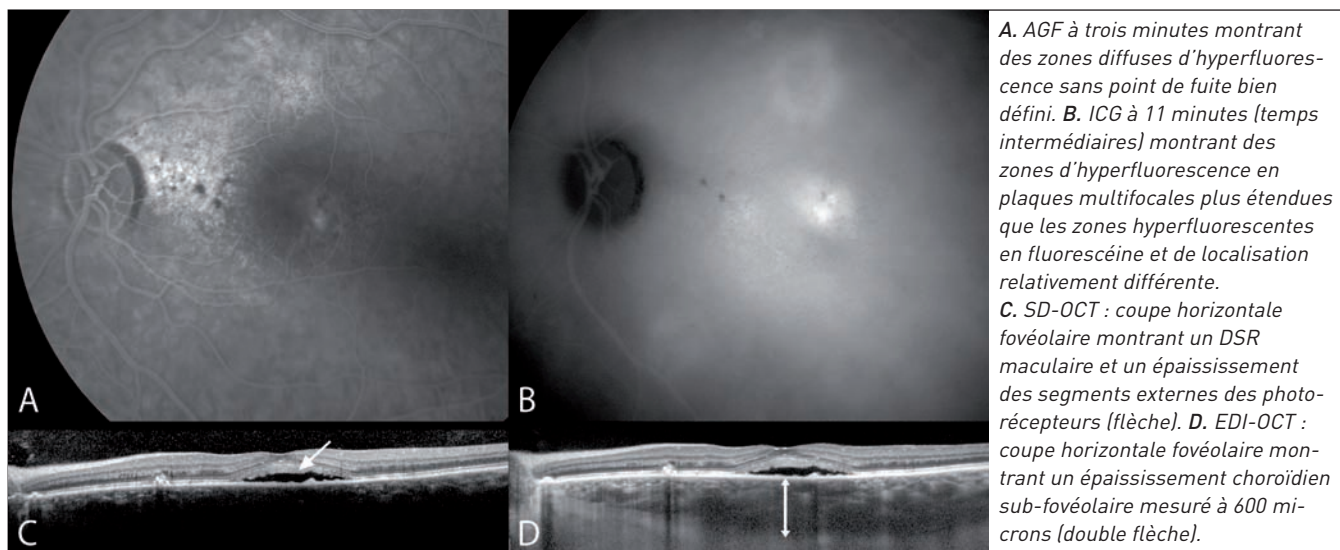
### L'AF montre des coulées gravitationnelles récentes généralement hyper-AF et des coulées plus anciennes hypo-AF

Dans l'ERD, les coulées gravitationnelles récentes sont

généralement hyper-AF (*figure 4*). Les coulées plus anciennes sont hypo-AF avec une bordure hyper-AF (*figure 4*). Elles ont une disposition spécifique, allant du pôle postérieur vers la partie inférieure du fond d'œil, à partir de la macula ou de la papille (*figure 4*) [5]. L'accumulation de lipofuscine dans les articles externes au niveau de la rétine décollée pourrait être toxique pour l'EPR sous-jacent lorsque celle-ci se réapplique, aboutissant à la mort cellulaire de l'EPR. Lorsque l'EPR maculaire devient atrophique, le pronostic visuel est très mauvais.

### L'angiographie au vert d'indocyanine est utile pour le diagnostic d'ERD et guider le traitement par photothérapie dynamique

Les études en angiographie au vert d'indocyanine (ICG) ont mis en évidence une hyperperméabilité choroïdienne dans la CRSC aussi bien dans sa forme aiguë que dans sa forme chronique. L'ICG n'est pas pour autant nécessaire au bilan initial de la CRSC aiguë typique. Elle est en revanche utile pour le diagnostic d'ERD et guider le traitement par photothérapie dynamique [6]. Elle objective des anomalies très caractéristiques des veines choroïdiennes anormalement dilatées dans les zones des points de fuite, avec diffusion pariétale, et des zones d'hyperfluorescence multifocales maximales aux temps intermédiaires (*figure 3*). Ces hyperfluorescences en ICG ne correspondent pas aux zones hyperfluorescentes ou aux points de fuite visualisés en AGF : elles sont typiquement plus larges et plus diffuses (*figure 3*). L'examen de l'œil adelphe en ICG peut aussi retrouver des hyperfluorescences dans des zones de rétine apparemment saine.



**Figure 3.** Homme de 55 ans avec des épisodes récidivants et/ou chroniques de CRSC au niveau de l'œil gauche depuis 15 ans (AV 6/10). (Remerciements au Dr Sorenson)

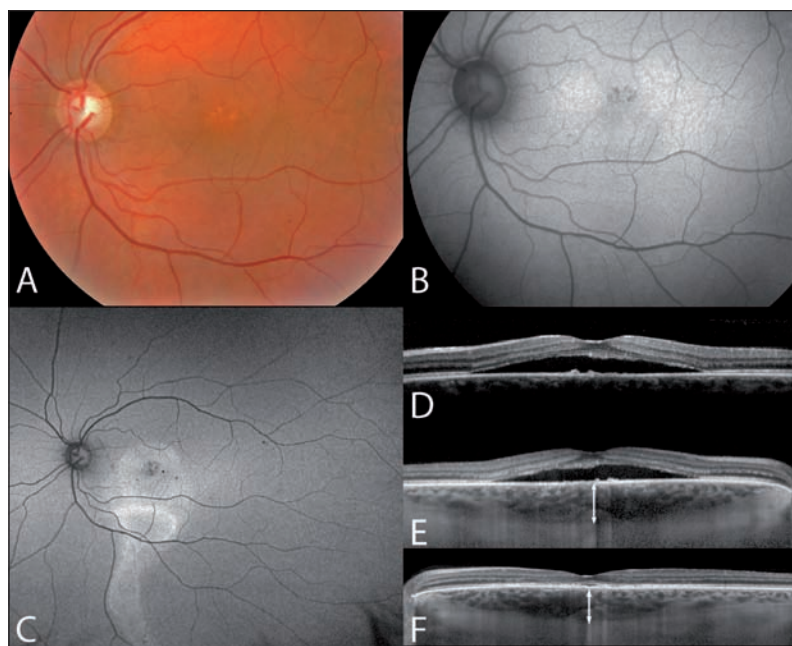
L'ICG est aussi une aide précieuse au diagnostic différentiel avec la vasculopathie polypoidale, ou pour détecter des polypes et/ou une néovascularisation choroïdienne occulte secondaire à la CRSC chronique.

### L'OCT présente quelques caractéristiques particulières dans l'ERD

Au niveau des zones de dépigmentation gravitationnelle, l'OCT peut démasquer des DSR minimales non détectés lors de l'examen clinique. Lorsque la rétine est réappliquée, il n'est pas rare d'observer un certain degré d'amincissement de la rétine externe et/ou de l'EPR. L'OCT révèle une dégénérescence maculaire cystoïde qui ne s'imprègne pas de colorant en AGF. L'OCT en mode EDI met en évidence un épaississement choroïdien diffus qui contraste parfois avec un certain degré d'atrophie de l'EPR et de la rétine externe, dans les zones de DSR chroniques et récidivants. Les veines choroïdiennes dilatéés peuvent être aussi visualisées en EDI-OCT.

### Conclusion

Le diagnostic de la CRSC aiguë typique n'est pas difficile, mais celui d'ERD chez les patients de plus de 50 ans sans point de fuite bien défini peut être compliqué. L'analyse en imagerie multimodale aidera au diagnostic en corrélant un faisceau d'arguments : l'examen en AGF et SD-OCT de l'œil adelphe peut révéler des points de fuite, DSR et/ou DEP séreux asymptomatiques ainsi que des zones d'altérations de l'EPR. Le cliché en AF peut révéler des coulées gravitationnelles aussi bien dans l'œil atteint que dans l'œil adelphe. L'OCT en mode EDI peut retrouver un épaississement choroïdien bilatéral et l'ICG peut mettre en évidence des signes d'hyperperméabilité choroïdienne dans les deux yeux également. Le diagnostic résulte de la corrélation de l'ensemble des résultats provenant de chaque méthode d'imagerie.



**Figure 4.** Homme de 45 ans avec des épisodes récidivants et/ou chroniques de CRSC au niveau de l'œil gauche depuis 2008 et évolution vers une épithéliopathie rétinienne diffuse après cinq ans d'évolution.

A. Photo couleur en 2008 montrant un DSR maculaire.  
B. Cliché en autofluorescence en 2008 montrant de petites zones d'hypo-autofluorescence supéro-fovéolaires (cicatrices de point de fuite).

C. Cliché en autofluorescence acquise avec le système Optos® (ultra-widefield imaging 200 TX) en 2012 montrant le développement d'une coulée gravitationnelle récente hyper-autofluorescente à point de départ papillaire.

D. SD-OCT en 2008 : coupe horizontale fovéolaire montrant un DSR.

E. EDI-OCT en 2008 montrant un épaississement choroïdien sub-fovéolaire mesuré à 500 microns.

F. EDI-OCT en 2012 montrant un fin DSR central et la persistance d'un épaississement choroïdien sub-fovéolaire mesuré à 500 microns.

(Remerciements au Dr Freund)

### Pour en savoir plus

1. Maruko I, Iida T, Ojima A, Sekiryu T. Subretinal dot-like precipitates and yellow material in central serous chorioretinopathy. *Retina*. 2011;31(4):759-65.
2. Gass JDM. Stereoscopic atlas of macular diseases. 4<sup>th</sup> ed. Saint Louis : CV Mosby, 1997.
3. Spaide RF, Koizumi H, Pozzoni MC. Enhanced depth imaging spectral-domain optical coherence tomography. *Am J Ophthalmol*. 2008;146(4):496-500.
4. Imamura Y, Fujiwara T, Margolis R, Spaide RF. Enhanced depth

imaging optical coherence tomography of the choroid in central serous chorioretinopathy. *Retina*. 2009;29(10):1469-73.

5. Imamura Y, Fujiwara T, Spaide RF. Fundus autofluorescence and visual acuity in central serous chorioretinopathy. *Ophthalmology*. 2011;118(4):700-5.

6. Inoue R, Sawa M, Tsujikawa M, Gomi F. Association between the efficacy of photodynamic therapy and indocyanine green angiography findings for central serous chorioretinopathy. *Am J Ophthalmol*. 2010;149(3):441-6 e1-2.





## Imagerie multimodale dans la rétinopathie diabétique

Bénédicte Dupas

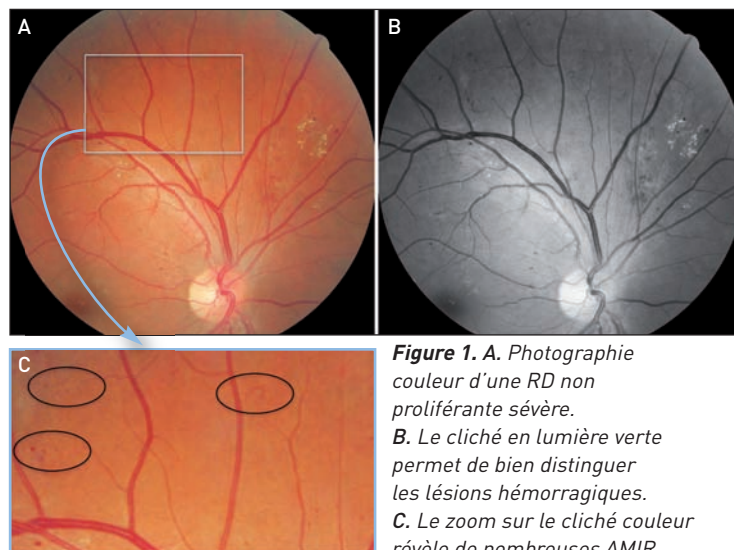
**L**a confrontation des données obtenues par les différentes techniques d'imagerie permet aujourd'hui de porter un diagnostic précis de l'atteinte oculaire dans de nombreuses pathologies, et notamment la rétinopathie diabétique (RD). Cette manière de procéder oriente le clinicien vers des décisions thérapeutiques adaptées, et peut parfois aider à préjuger du pronostic visuel, par l'étude de paramètres morphologiques et fonctionnels.

Cibler les différents examens complémentaires à réaliser permet de rester vigilant face aux dépenses de santé, tout en assurant une prise en charge optimale du patient.

### Place des différents examens d'imagerie dans le diagnostic et la prise en charge de la rétinopathie diabétique

L'analyse du fond d'œil au biomicroscope reste bien évidemment utile, notamment pour examiner le segment antérieur (recherche d'une rubéose irienne), ainsi que l'extrême périphérie rétinienne, ou l'évaluation du décollement postérieur du vitré.

Cependant, elle doit idéalement toujours être complétée par des photographies, afin d'évaluer de façon fine et objective le stade et l'évolutivité d'une rétinopathie. En effet, depuis 2007, la Haute autorité de santé recommande la réalisation de photographies couleur du fond d'œil pour le dépistage de la rétinopathie diabétique (RD), soulignant le fait que la sensibilité de l'œil humain avec un examen à la lampe à fente est inférieure à celle de l'analyse d'images numérisées pour déceler des lésions élémentaires de rétinopathie [1]. Le traitement des images par des logiciels relativement simples permet, par l'analyse à fort grossissement des clichés obtenus par le rétinographe et la modification des couleurs primaires, de percevoir des lésions pouvant passer inaperçues, notamment sur des fonds d'yeux particulièrement clairs ou foncés, ou en cas de troubles de milieux. Les néovaisseaux pré-rétiniens de petite taille ou les anomalies microvasculaires intrarétiniennes (AMIR) peuvent ainsi être dépistés facilement, motivant alors la réalisation d'une photocoagulation panrétinienne (PPR) (figure 1). Les clichés en filtre



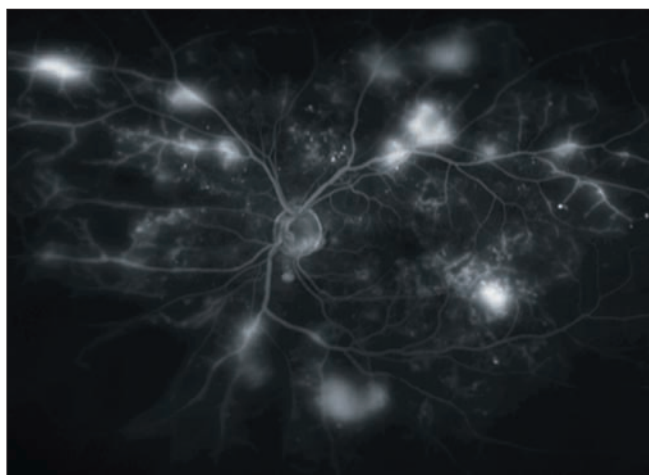
**Figure 1.** A. Photographie couleur d'une RD non proliférante sévère. B. Le cliché en lumière verte permet de bien distinguer les lésions hémorragiques. C. Le zoom sur le cliché couleur révèle de nombreuses AMIR.

vert sont également utiles pour mieux distinguer les lésions hémorragiques ainsi que les néovaisseaux (figure 1). Il existe même des systèmes d'imagerie qui permettent d'obtenir des images du fond d'œil à grand angle (200°), couvrant à peu près 82 % de la rétine en une seule fois, sans dilatation pupillaire. Leur sensibilité est encore en cours d'évaluation, mais ils sembleraient avoir la même concordance diagnostique pour déceler les lésions de RD que l'analyse de neuf photos du fond d'œil prises séparément par un rétinographe classique après dilatation. Des angiographies peuvent également être réalisées avec ces appareils (figure 2).

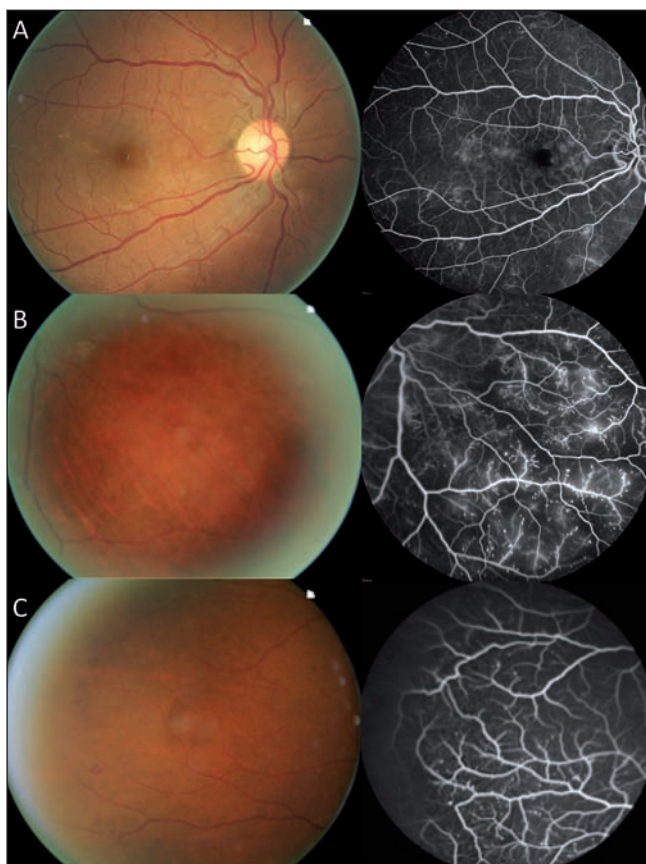
L'angiographie à la fluorescéine (AGF) n'est plus effectuée en routine pour l'évaluation du stade de la RD, mais

Service d'ophtalmologie, Hôpital Lariboisière, Paris





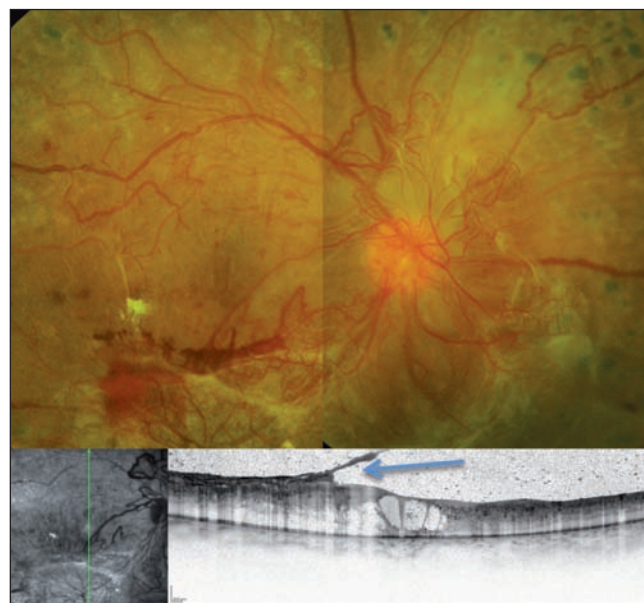
**Figure 2.** AGF grand champ permettant la visualisation de néovaisseaux pré-rétiniens joutant des zones de non-perfusion.



**Figure 3.** Photographie couleur et AGF chez un patient atteint de rétinopathie floride. Au pôle postérieur, il existe peu de lésions élémentaires sur les clichés couleur, et des diffusions angiographiques sans œdème maculaire. En périphérie (B et C), on distingue relativement peu d'hémorragies au fond d'œil, alors que l'angiographie révèle dans ces mêmes territoires de très nombreuses AMIR, témoignant d'une ischémie sévère rapidement évolutive.

garde une utilité dans les rares cas où il existe un doute sur des formes potentiellement ischémiques, sans lésions notables du fond d'œil ; c'est par exemple les cas de RD rapidement évolutives du sujet jeune (rétinopathies florides), se distinguant par une efflorescence d'AMIR parfois difficilement visibles (*figure 3*), ou encore lorsque les troubles des milieux rendent difficiles l'accès au fond d'œil (recherche de néovaisseaux pré-rétiniens dont l'hyperfluorescence est facilement repérable).

Dans les cas de RD proliférantes, l'OCT peut être utile pour évaluer l'interface vitréorétinienne et la localisation des voiles fibro-vasculaires par rapport à la macula, afin d'aider à la prise en charge thérapeutique (*figure 4*).

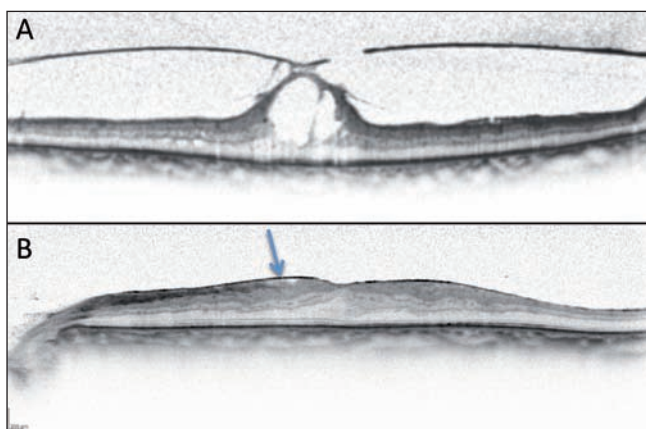


**Figure 4.** Patientte présentant une RD extrêmement évolutive. Le cliché couleur met en évidence de vastes voiles néovasculaires en prépapillaires et au pôle postérieur, menaçant la macula, et compliqués d'hémorragie rétro-hyaloïdienne. L'OCT initial met en évidence le décollement partiel de la hyaloïde postérieure en regard de la macula, avec une attache paramaculaire inférieure sur les néovaisseaux pré-rétiniens, sans décollement de rétine tractionnel.

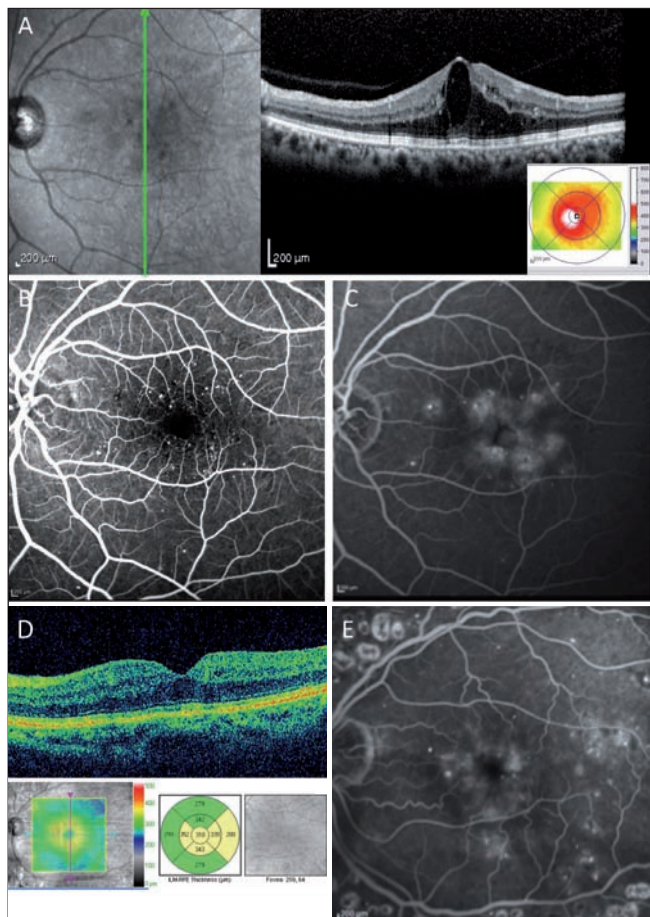
## Place des différents examens d'imagerie dans le diagnostic et la prise en charge de la maculopathie diabétique

### Pour le diagnostic d'œdème maculaire diabétique, l'OCT avant tout

Pour le diagnostic d'œdème maculaire diabétique (OMD), l'OCT est l'examen de premier choix et peut suffire en cas d'œdème n'atteignant pas le centre. Il permet de visualiser une éventuelle anomalie de l'interface vitréorétinienne (*figure 5*).



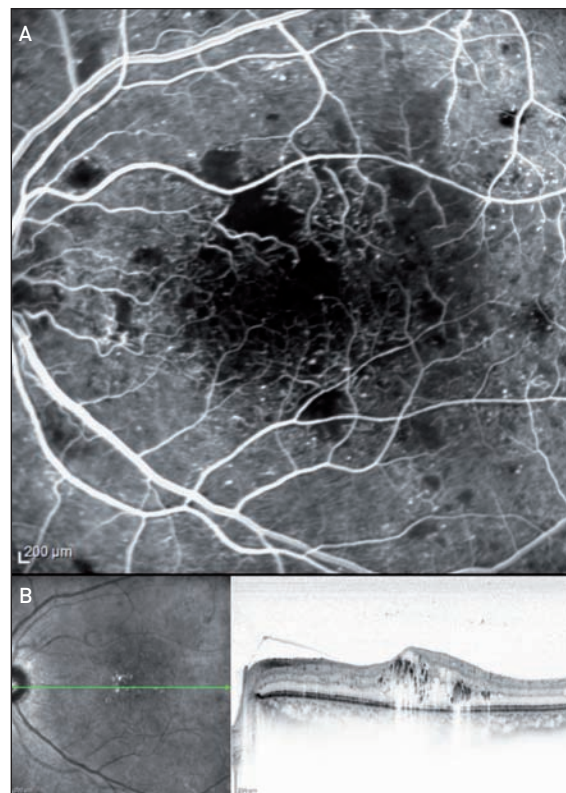
**Figure 5.** Anomalies de l'interface vitréo-rétinienne en cas de RD. A. Syndrome de traction vitréo-maculaire. B. Membrane épirétinienne.



**Figure 6.** Analyse des diffusions angiographiques en cas de maculopathie. A, B, C. OMD cystoïde. Les diffusions proviennent majoritairement de microanévrismes situés à proximité de la zone avasculaire centrale et inaccessibles au traitement par laser, faisant opter pour des injections intravitréennes d'anti-VEGF. D, E. Diffusions angiographiques sans œdème à l'OCT.

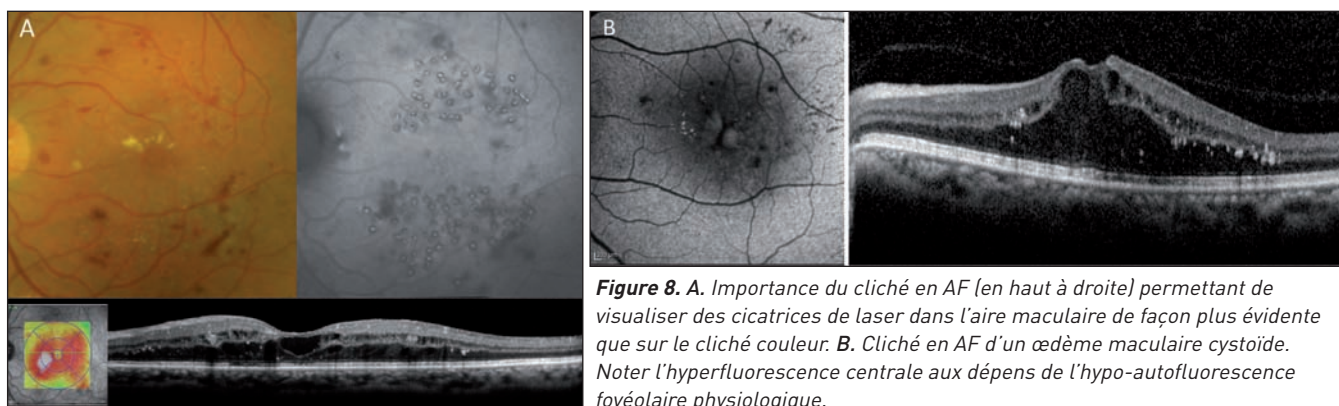
Cependant, en cas d'œdème central, l'analyse de la maculopathie doit être complétée par l'AGF lors du bilan initial, afin d'évaluer l'origine des diffusions. Le diagnostic d'œdème ne peut être porté qu'en présence d'un épaissement rétinien à l'OCT, car de simples diffusions angiographiques peuvent ne pas être associées à un œdème (figure 6). L'angiographie permet également de détecter une éventuelle ischémie maculaire associée (figure 7). L'angiographie au vert d'infracyanine (ICG) n'a pas d'utilité dans le bilan d'une RD, sauf bien sûr en cas de suspicion d'une pathologie rétino-choroïdienne associée.

Il est intéressant de compléter le bilan d'un OMD par un cliché en autofluorescence (AF) afin de visualiser d'éventuelles cicatrices de laser précédemment effectuées dans l'aire maculaire (figure 8) ou pour évaluer le degré d'hyperautofluorescence centrale. Ce dernier critère, fréquemment présent lors d'œdème maculaire cystoïde, signerait l'altération des pigments maculaires masquant habituellement l'autofluorescence fovéolaire. Il aurait une valeur prédictive péjorative pour l'acuité visuelle [2].



**Figure 7.** Ischémie maculaire associée à un œdème avec exsudats, plaidant pour une abstention thérapeutique. A. L'angiographie montre un élargissement de la zone avasculaire centrale avec de nombreuses pertes capillaires et plages de non-perfusion parafovéales. B. L'OCT objective des exsudats centraux dans toutes les couches de la rétine.





**Figure 8.** A. Importance du cliché en AF (en haut à droite) permettant de visualiser des cicatrices de laser dans l'aire maculaire de façon plus évidente que sur le cliché couleur. B. Cliché en AF d'un œdème maculaire cystoïde. Noter l'hyperfluorescence centrale aux dépens de l'hypo-autofluorescence fovéolaire physiologique.

## L'imagerie multimodale est également précieuse dans le suivi et le traitement de la maculopathie

La combinaison de différents moyens d'imagerie permet en effet :

- de poser l'indication d'un traitement ophtalmologique ou d'une simple surveillance,
- de choisir le traitement optimal (laser ou injections intravitréennes), selon le type et la localisation des diffusions,
- de guider sa réalisation (figure 9).

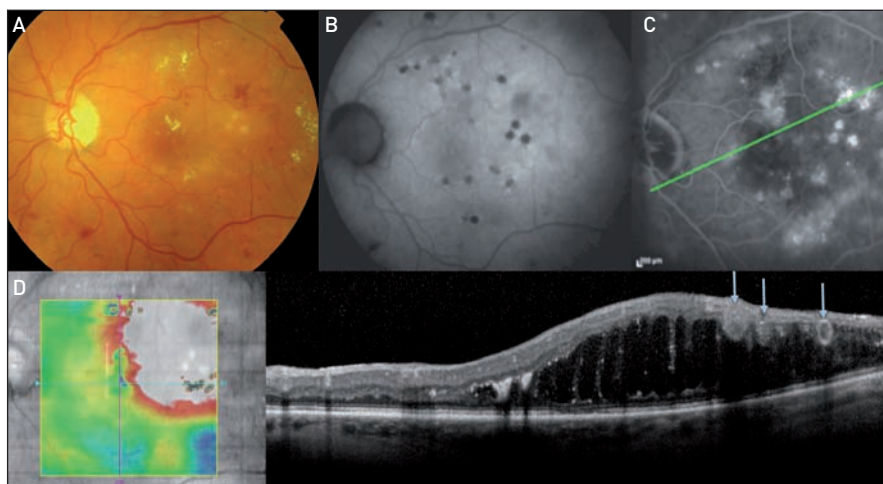
Le suivi s'effectue par l'OCT à l'aide de la comparaison de l'épaisseur rétinienne entre chaque visite (mappings).

Lorsqu'un traitement par laser maculaire a été effectué, il est nécessaire de réaliser un cliché en autofluorescence afin de visualiser les impacts et établir si l'ensemble de la zone épaissie a bien été photocoagulée,

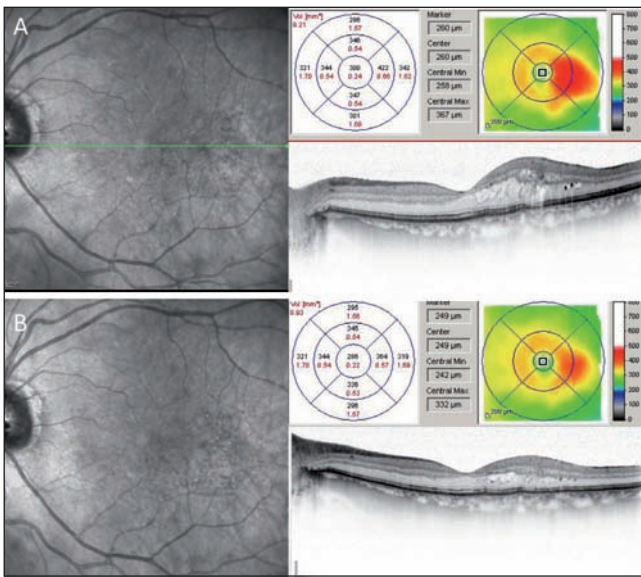
et si une éventuelle séance de laser supplémentaire est nécessaire (figure 10).

L'OCT permet également d'évaluer le degré d'atrophie rétinienne sous-jacente et d'expliquer parfois la non-récupération visuelle après traitement (figure 11). Enfin, la micropérimétrie permet une analyse précise de la fonction maculaire, et, couplée à l'OCT, permet d'évaluer la corrélation entre structure et fonction (figure 12) [3]. Cette technique prometteuse, en cours d'évaluation, n'est cependant pas encore effectuée en pratique courante.

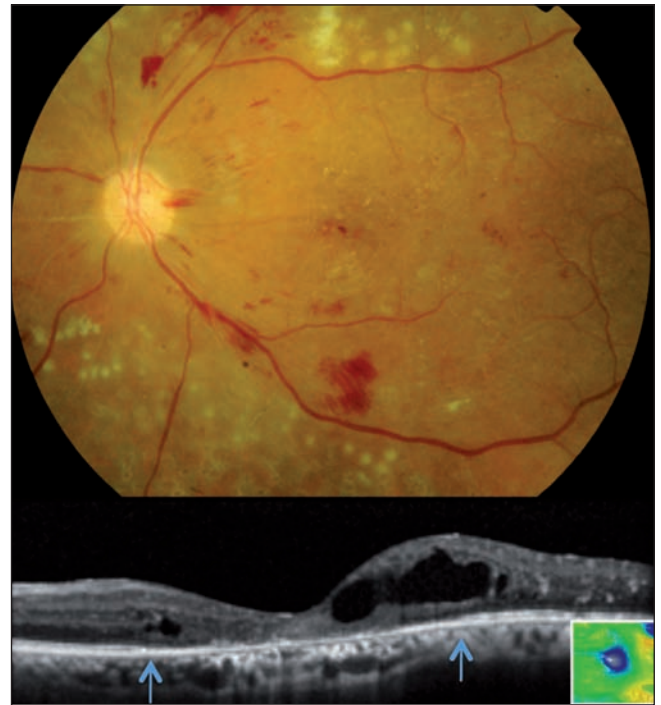Cibler les examens complémentaires à réaliser dans une pathologie chronique comme la RD, nécessitant un suivi rapproché chez des sujets souvent physiquement limités, permet de rester vigilant face aux dépenses de santé, tout en assurant une prise en charge optimale.



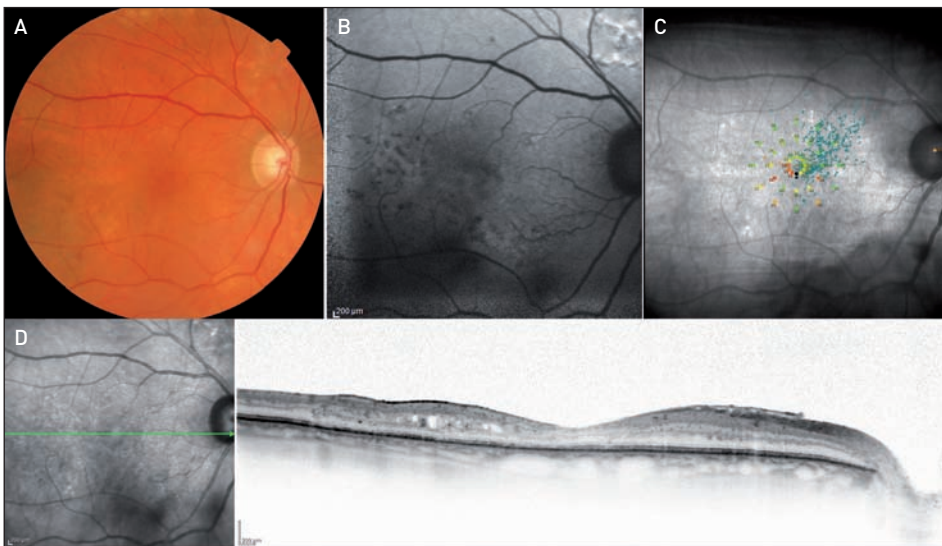
**Figure 9.** Macroanévrismes responsables d'un œdème maculaire chez un patient atteint de RD. Le cliché couleur (A) révèle une large couronne d'exsudats temporo-maculaire. L'AF (B) montre des cicatrices de laser maculaire. L'angiographie révèle des diffusions au centre de la zone épaissie (C). L'OCT (D) permet de bien visualiser trois anomalies anévrysmales (flèches) qui pourront être traitées efficacement par du laser plutôt que par des injections intravitréennes.



**Figure 10.** Évolution d'un œdème maculaire menaçant le centre, avant (A) et après (B) laser focal. Le cliché en autofluorescence (C) permet de visualiser que toute la zone épaissie a été traitée (flèche).



**Figure 11.** Atrophie rétinienne séquellaire d'un OMD chronique. En OCT, disparition de la ligne IS/OS (entre les flèches) et de l'architecture fovéale normale et présence d'une dégénérescence kystique.



**Figure 12.** Micropérimétrie chez un patient présentant un OMD guéri, avec une acuité visuelle de 7/10 P3. L'AF révèle des cicatrices de laser en temporal de la macula. L'analyse des seuils de sensibilité rétinienne (C) révèle une hyposensibilité temporale inférieure (points oranges et rouges) correspondant à la zone de dégénérescence microkystique observée à l'OCT (D). Le point de fixation (nuage de points bleus) est instable, dispersé et totalement décentré en supéro-nasal, dans une zone de rétine anatomiquement saine, expliquant la relative préservation de l'acuité visuelle.

## Bibliographie

1. Lin DY, Blumenkranz MS, Brothers RJ, Grosvenor DM. The sensitivity and specificity of single-field nonmydriatic monochromatic digital fundus photography with remote image interpretation for diabetic retinopathy screening: a comparison with ophthalmoscopy and standardized mydriatic color photography. *Am J Ophthalmol.* 2002;134(2):204-13.
2. Chung H, Park B, Shin HJ, Kim HC. Correlation of fundus auto-

- fluorescence with spectral-domain optical coherence tomography and vision in diabetic macular edema. *Ophthalmology.* 2012;119(5):1056-65.
3. Hatfeg E, Colantuoni E, Wang J *et al.* The relationship between macular sensitivity and retinal thickness in eyes with diabetic macular edema. *Am J Ophthalmol.* 2011 Sep;152(3):400-5.e2. Epub 2011 Jun 21).





## Imagerie multimodale dans les occlusions veineuses rétiniennes

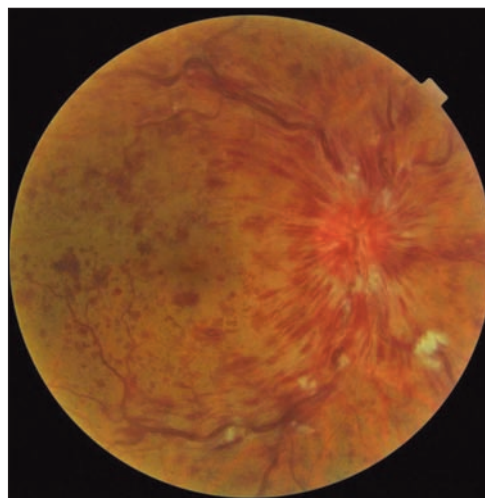
Stéphanie Baillif

**L**e diagnostic des occlusions veineuses rétiniennes est avant tout clinique. Les examens complémentaires restent cependant indispensables pour apprécier leur sévérité et adapter la conduite thérapeutique.

La rétinographie couleur permet de conserver une mémoire iconographique. L'angiographie est indispensable en phase aiguë et, au cours du suivi, elle sera demandée dès qu'une conversion ischémique est à craindre ou après l'interruption d'un traitement par anti-VEGF, ou avant chaque décision thérapeutique. L'OCT est l'examen clef en cas d'œdème maculaire.

### La rétinographie couleur permet de conserver une trace iconographique du diagnostic

Elle ne remplace cependant pas l'examen biomicroscopique du fond d'œil. Elle représente typiquement une tortuosité et une dilatation des veines rétiniennes situées en amont du site d'occlusion, ainsi que des hémorragies rétiniennes localisées dans le territoire vasculaire occlus (figure 1). Les hémorragies rétiniennes sont généralement en flammèches en phase aiguë, prédominant au pôle postérieur, associées à des hémorragies punctiformes en périphérie. Les hémorragies profondes en flaqes, délimitées par les trajets vasculaires, doivent faire suspecter une atteinte ischémique de la rétine. Chez les patients traités par antiangiogéniques, ce signe d'ischémie peut cependant manquer. L'œdème papillo-rétinien est constant et peut masquer une excavation papillaire glaucomateuse à rechercher sur l'œil adelphe. Les nodules cotonneux témoignent généralement d'une occlusion artériolaire mais peuvent aussi résulter d'une souffrance strictement mécanique des fibres optiques déplacées par des tortuosités veineuses marquées. De nombreux autres signes sont à remarquer sur ces clichés dont certains témoignent de l'ancienneté de l'occlusion vasculaire : circulation collatérale de suppléance à différencier d'une éventuelle néovascularisation prérétinienne, macroanévrisme...



**Figure 1.** Rétinographie couleur de l'œil droit représentant un tableau typique d'OVCR avec des hémorragies superficielles en flammèches le long des fibres optiques (disposition arciforme), des hémorragies plus punctiformes en temporal du pôle postérieur, des veines tortueuses et dilatées, un œdème papillaire et quelques nodules cotonneux.

### L'angiographie à la fluorescéine reste un examen important devant une occlusion veineuse

Elle confirme le diagnostic d'occlusion veineuse en objectivant un retard du remplissage veineux. Celui-ci n'a aucune valeur pronostique lors de l'examen initial. Les veines apparaissent dilatées. Leur trajet est irrégulier. Les parois veineuses peuvent se rehausser aux temps

tardifs : il s'agit d'une imprégnation homogène consécutive à la distension des vaisseaux et à la souffrance pariétale engendrée. Ce tableau est à différencier de celui observé dans les vascularites veineuses.

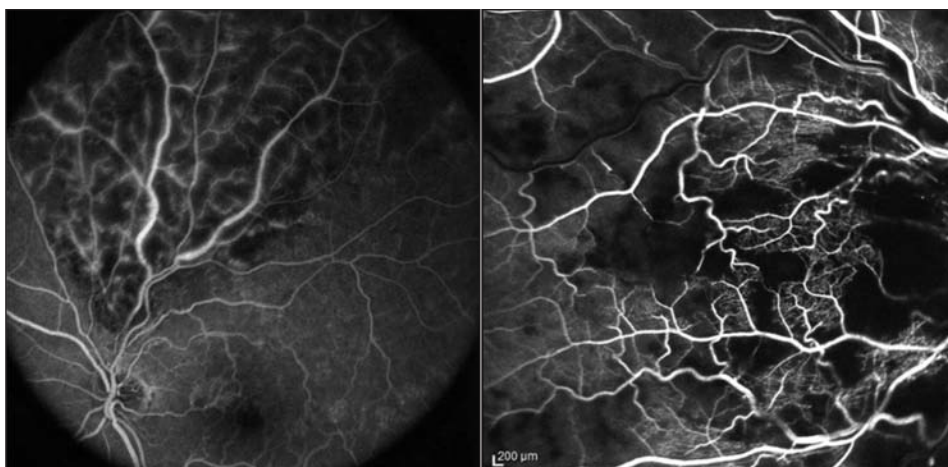Elle évalue la sévérité de l'atteinte du lit capillaire rétinien. La capillaropathie peut être œdémateuse ou ischémique. En cas de capillaropathie œdémateuse, le lit capillaire rétinien ainsi que les veinules sont dilatés. L'augmentation de la perméabilité vasculaire aboutit à la constitution d'un œdème rétinien mis en évidence par la diffusion de la fluorescéine aux temps tardifs de l'angiographie. L'œdème maculaire peut être typique avec un aspect pétaloïde. Si la diffusion est majeure, les logettes d'œdème sont couvertes par une hyperfluorescence plus

diffuse. En cas de capillaropathie ischémique (figure 2), des territoires de non-perfusion capillaire sont présents et bien identifiables en angiographie. Un aspect en arbre mort du réseau artériel, du fait de l'interruption de la circulation sanguine, peut s'observer. Il est important d'évaluer la surface de ces territoires non perfusés en rétine périphérique (et donc d'effectuer des clichés angiographiques périphériques). La présence d'une maculopathie ischémique, de mauvais pronostic, est évaluée selon l'élargissement de la zone avasculaire centrale.

L'angiographie recherche des signes associés à l'occlusion veineuse tels qu'une occlusion de l'artère cilio-rétinienne visible sous la forme d'un ralentissement majeur du remplissage artériel dans le territoire de l'artère

occluse. Le blanc périveinulaire témoigne plutôt d'un ralentissement global marqué du remplissage artériel. Il s'observe au cours de la phase aiguë de l'occlusion veineuse et est généralement transitoire.

L'angiographie permet d'observer de façon dynamique l'évolution des territoires rétiens. Une circulation de suppléance se développe. Des rameaux capillaires se dilatent, des anastomoses veino-veineuses se créent. Avec le temps, des boucles veineuses prépapillaires apparaissent ainsi que des micro- ou macroanévrismes diffusants.

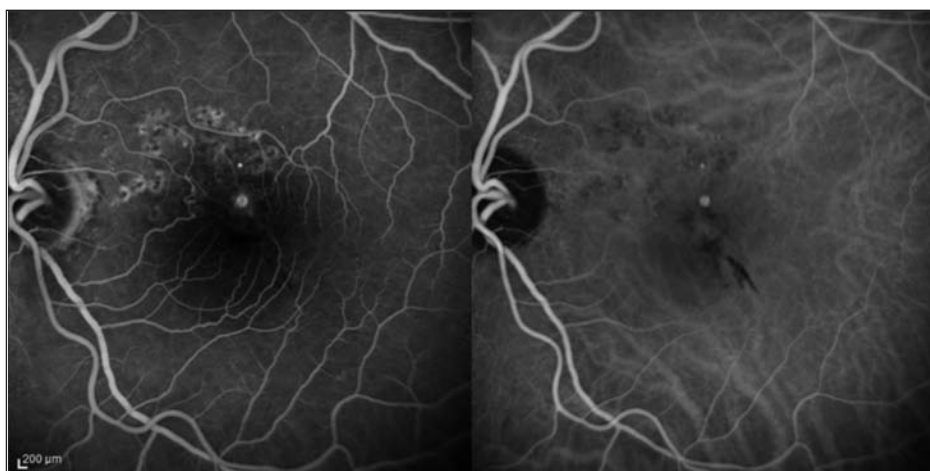

**Figure 2.** Angiographie à la fluorescéine. Cliché de gauche : oblitération d'une branche supérieure de la veine centrale de la rétine. Le site de l'occlusion apparaît clairement. Les territoires d'ischémie périphérique sont bien identifiés. Cliché de droite : OVCR avec présence de plages d'ischémie au pôle postérieur. La zone avasculaire centrale est encochée et irrégulière.

## L'angiographie au vert d'indocyanine n'est pas réalisée en pratique courante

L'apport de l'angiographie au vert d'indocyanine (ICG) dans les occlusions veineuses rétinienne est plus confidentiel. Il ne s'agit pas d'un examen réalisé en pratique courante dans cette indication mais il peut par contre être utilisé pour identifier des anomalies vasculaires diffusantes (macroanévrismes, ectasies capillaires) qui seront à traiter par photocoagulation laser focale si leur localisation le permet (figure 3).

**Figure 3.** Occlusion veinulaire gauche ancienne. L'ICG met parfaitement en évidence deux macroanévrismes trop proches de la fovéa pour être photocoagulés.



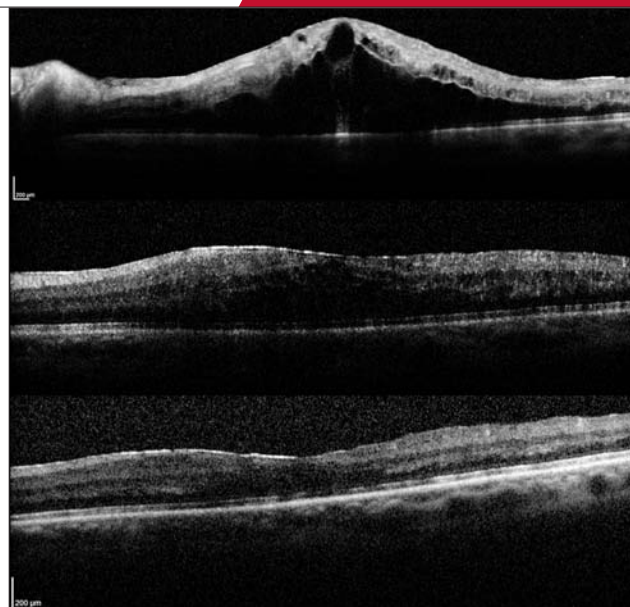
## L'OCT est l'examen de prédilection

L'OCT est l'examen de prédilection dans le diagnostic et le suivi des œdèmes maculaires post-occlusion veineuse rétinienne (figure 4).

Lors de la phase aiguë, cet œdème peut être particulièrement sévère. L'épaisseur maculaire est augmentée, la dépression fovéolaire effacée. L'œdème peut être diffus ou cystoïde. Les logettes cystoïdes s'accumulent préférentiellement dans les couches externes de la fovéa avant de s'étendre vers la périphérie ainsi que vers les couches rétinienne internes. L'œdème maculaire est fréquemment associé à un décollement séreux rétinien. Dans les occlusions veineuses, l'œdème maculaire est souvent en continuité avec l'œdème papillaire : il apparaît alors décentré par rapport à la fovéa sur les cartographies maculaires.

L'OCT permet de mettre en évidence des points hyper-réfléctifs qui sont adjacents aux logettes et aux infiltrations liquidienne mais qui peuvent aussi être disséminés dans toutes les couches rétinienne externes ou internes. Ils pourraient provenir de l'accumulation de macrophages tissulaires, ou microglies, et ainsi être les témoins d'un processus inflammatoire. Ils accompagnent volontiers les lésions actives ou récidivantes et disparaissent généralement en réponse au traitement.

L'OCT permet de donner des indications pronostiques. En effet, les anomalies de la limitante externe ou de l'interface articles internes/externes des photorécepteurs sont à analyser. Leur examen est parfois difficile en cas d'œdème maculaire majeur : il faudra attendre que l'effet anti-œdémateux des injections le supprime pour y avoir accès. Les interruptions ou altérations sévères de ces



**Figure 4.** OCT au cours d'un œdème maculaire compliquant une OVCR. L'OCT initiale (haut) montre un volumineux œdème maculaire. Les couches rétinienne externes ne sont pas analysables. L'acuité visuelle est de 1,6/10°. Après une première injection d'anti-VEGF (milieu), l'épaisseur maculaire décroît, des logettes cystoïdes restent présentes. Une membrane épitréginienne est identifiable. L'acuité est alors de 3/10°. Après une seconde injection d'anti-VEGF (bas), le profil fovéolaire se normalise. Les couches rétinienne externes sont examinables et semblent continues et respectées. L'acuité visuelle est de 5/10°.

couches font craindre un pronostic visuel défavorable : elles sont surtout présentes en cas d'occlusion veineuse ischémique.

L'OCT permet aussi d'apprécier les altérations de l'interface vitréo-réginienne. Les membranes épitréginienne s'observent fréquemment et peuvent participer à la chronicisation de l'œdème maculaire.

## Quand réaliser ce bilan d'imagerie dans les occlusions veineuses ?

La rétinographie couleur est souvent effectuée dans le même temps que l'angiographie ou lors d'une consultation afin de conserver une mémoire iconographique.

La réalisation d'une angiographie est indispensable en phase aiguë surtout afin d'évaluer la capillaropathie ischémique. Au cours du suivi, une angiographie sera demandée dès qu'une conversion ischémique est à craindre (baisse d'acuité visuelle, hémorragies rétinienne profondes...). Elle est aussi à réaliser après l'interruption d'un traitement par anti-VEGF : celui-ci peut modifier les signes classiques signalant une ischémie périphérique et suspendre momentanément l'évolution vers la néo-

vascularisation secondaire. La rétine périphérique des patients en cours de traitement par injection intravitréenne de corticostéroïdes (en cas d'œdème maculaire) doit aussi être régulièrement évaluée. De façon plus générale, l'angiographie est indiquée avant chaque décision thérapeutique : repérage des territoires ischémiques à photo-coaguler, diagnostic d'une maculopathie ischémique avant injection intravitréenne.

L'OCT est l'examen clef en cas d'œdème maculaire. Il évalue et guide l'attitude thérapeutique. Il détecte précocement toute reprise exsudative.

### Pour en savoir plus

Glacet-Bernard A, Coscas G, Pournaras CJ, Pâques M. Occlusions veineuses rétinienne. Rapport annuel novembre 2011. Bulletin des sociétés d'ophtalmologie de France.

Coscas G, Coscas F, Zucchiatti I, Glacet-Bernard A, Soubrane G, Souied E. SD-OCT pattern of retinal venous occlusion with cystoid

macular edema treated with Ozurdex®. Eur J Ophthalmol. 2011; 21(5):631-6.

Coscas G, Loewenstein A, Augustin A *et al.* Management of retinal vein occlusion-consensus document. Ophthalmologica. 2011;226(1): 4-28. Epub 2011 May 17.



# Imageries multimodales de la myopie

*Benoit Guignier, David Gaucher*

**L**es causes de baisse d'acuité visuelle des myopes forts sont multiples, peuvent être associées, et de diagnostics difficiles. Le simple examen biomicroscopique ne permet pas, dans la majorité des cas, de confirmer l'origine de la déficience visuelle dans le contexte de myopie forte. Les techniques d'examens complémentaires, qui sont de plus en plus performantes, permettent de confirmer et de comprendre les mécanismes de ces affections. L'OCT est l'examen maître car il permet de découvrir un rétinoshisis, de repérer un néovaisseau, une exsudation, de faire le diagnostic de macula bombée... L'autofluorescence, l'angiographie à la fluorescéine (AGF) ou au vert d'indocyanine (ICG) viennent en deuxième intention pour préciser l'origine de la pathologie.

La myopie forte se définit par une anomalie réfractive de -6 dioptries sous cycloplégie ou par une longueur axiale de plus de 26 mm. Elle affecte environ 0,5 à 5 % de la population mondiale. La myopie forte est associée à différentes complications rétiniennes – myopie dégénérative, exsudation maculaire – qui sont le plus souvent intriquées et qui peuvent entraîner une baisse d'acuité visuelle sévère, voire une cécité légale. L'examen du fond d'œil au biomicroscope est souvent difficile en raison d'un champ d'examen étroit, d'une vision stéréoscopique difficile et d'un faible contraste. Dans ce contexte, l'imagerie multimodale devient indispensable lors de l'examen de nos patients myopes forts présentant une déficience visuelle. En combinant plusieurs techniques d'imagerie dont l'infrarouge, l'autofluorescence, l'angiographie à la fluorescéine (AGF) et au vert d'indocyanine (ICG) et la tomographie par cohérence optique (OCT), voire l'échographie, elle permet de faire un bilan précis des lésions dégénératives de la rétine, de l'épithélium pigmentaire (EP) et de la choroïde et de dépister les complications exsudatives de la myopie forte. La synthèse de ces différents examens aboutit au diagnostic précis des complications maculaires myopiques.

## Dégénérescence tissulaire myopique

### L'atrophie chorioretinienne, une des complications les plus sévères de la myopie forte

Elle se caractérise au fond d'œil par des remaniements pigmentés dans la région maculaire et des plaques

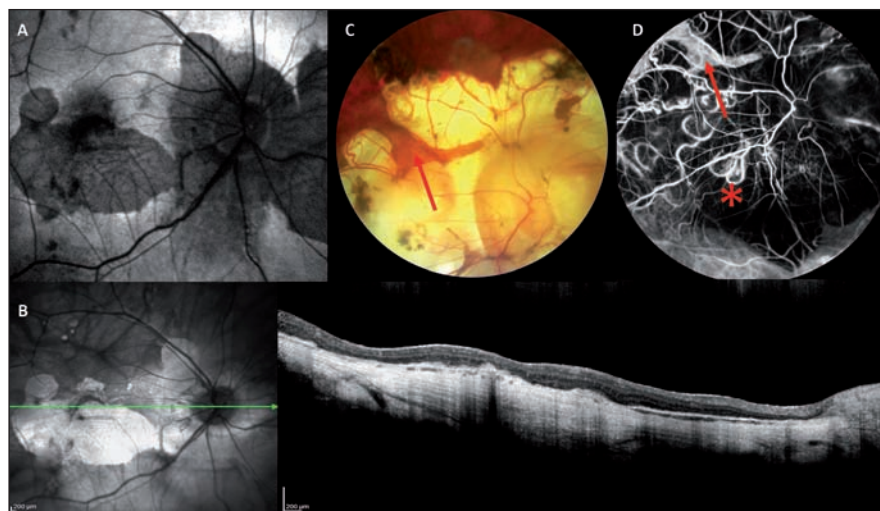
*Service d'ophtalmologie, CHU de Strasbourg*

blanches disséminées le plus souvent au hasard, plus ou moins confluentes, à travers lesquelles on distingue souvent les gros vaisseaux choroïdiens. Dans ce cas, l'autofluorescence est l'examen de référence et montre une hypofluorescence des zones d'atrophies pouvant être entourées d'un liseré hyperfluorescent. Elle permet son suivi, les plages d'hypofluorescence s'agrandissant au fur et à mesure que l'atrophie chorioretinienne progresse au cours du temps. En AGF, les zones d'atrophie sont hyperfluorescentes dès le temps précoce par effet fenêtre lorsque la choriocapillaire est encore intacte. À un stade plus avancé de l'atrophie, la choriocapillaire disparaît, des plages hypofluorescentes puis modérément hyperfluorescentes aux temps tardifs par imprégnation sclérale apparaissent. Les artères et les veines choroïdiennes hyperfluorescentes sont particulièrement visibles à travers ces zones d'atrophies hypofluorescentes (figure 1). En ICG, les zones d'atrophie de la choriocapillaire sont fortement hypofluorescentes aux temps tardifs et contrastent avec la faible hyperfluorescence de la choriocapillaire intacte. L'OCT montre une diminution de l'épaisseur rétinienne et une hyper-réflexivité au niveau de l'EP et de la choroïde par effet fenêtre. La choroïde est souvent très amincie dans les zones d'atrophie.

### Le staphylome myopique postérieur est une ectasie de la sclère, de la choroïde et de la rétine

Il subit au cours de la vie des modifications architecturales. Il est facilement observé à l'ophtalmoscopie binoculaire où il existe une pâleur localisée au fond d'œil et une visualisation accrue de la choroïde. La zone de





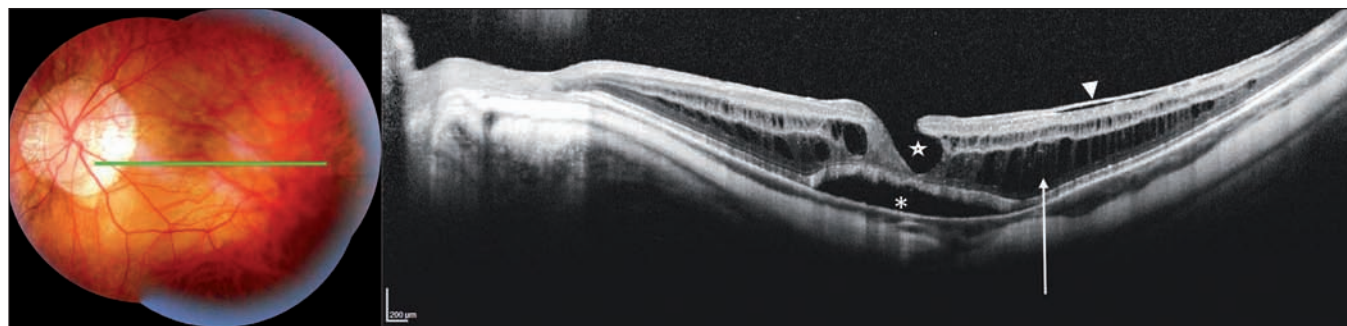
**Figure 1.** Atrophie chorioretinienne. Image en autofluorescence montrant l'hypofluorescence des zones d'atrophies (A). L'OCT du même patient montre une diminution de l'épaisseur rétinienne et une hyperréflexivité au niveau de l'EP et de la choroïde par effet « fenêtre » (B). Sur la photographie du fond d'œil (C), on distingue l'atrophie chorioretinienne « géographique » blanche, étendue au pôle postérieur. Il persiste une zone de choriocapillaire intacte (flèche), l'altération de l'EP sus-jacente provoque un effet fenètre sur l'angiographie à la fluorescéine (D) (flèche). À un stade avancé, l'atrophie touche la rétine, l'EP et la choriocapillaire, ce qui explique l'hypofluorescence de la choriocapillaire et la « trop » bonne visualisation des vaisseaux choroïdiens à travers les zones d'atrophie (astérisque).

transition entre la sclère normale et le staphylome peut se voir en fente fine : le changement de courbure du globe est apparente à la bordure du staphylome, où la sclère s'infléchit vers l'arrière. Le staphylome myopique est bien vu en échographie en mode B. Il est également bien visualisé en OCT lorsque la coupe passe par la courbure : plus la coupe de l'OCT est longue, plus la courbure anormalement prononcée du staphylome est visible par rapport aux scans relativement rectilignes des emmétropes. Les bords du staphylome montrent bien le changement de courbure et l'inflexion sclérale vers l'arrière. En AGF, il apparaît souvent une hyperfluorescence mais sans diffusion à la limite du staphylome, due à l'altération de l'EP dans la zone de transition entre sclère normale et staphylomateuse.

## Le rétinischisis maculaire du myope fort est une complication de la myopie dégénérative [1]

L'analyse de la région maculaire des patients myopes forts par OCT a permis d'en faire le diagnostic. Le seul examen du fond d'œil ne permet pas le diagnostic même

si'il permet d'éliminer d'autres causes de baisse d'acuité visuelle du myope fort. En cas de rétinischisis maculaire, l'OCT objective un épaississement de la rétine maculaire pouvant toucher les couches internes, externes ou toutes les couches du tissu rétinien. Cet épaississement s'accompagne d'une perte de réflectivité des structures au sein desquelles peuvent être individualisées des formations tissulaires verticales (figure 2) [2]. Le rétinischisis peut être confondu avec un décollement de rétine du fait de la faible réflectivité rétinienne ; la présence de structures même faiblement réflectives en avant de l'EP permet d'éliminer ce dernier. L'OCT permet également d'identifier des facteurs de mauvais pronostics : la présence d'une membrane épimaculaire, d'une traction vitréo-rétinienne, d'un trou lamellaire ou de pleine épaisseur, ou la présence d'un décollement rétinien maculaire (figure 2). L'AGF et l'ICG sont normales. L'échographie en mode B permet parfois de visualiser le rétinischisis en montrant la partie interne de la rétine tendue en regard du staphylome postérieur, mais elle n'a pas beaucoup d'intérêt en pratique.



**Figure 2.** Photographie du fond d'œil et OCT d'un œil myope fort présentant un rétinischisis maculaire. Une perte de réflectivité des couches rétiniennes et l'individualisation de fines structures verticales réfléchissantes entre l'EP et les couches plus internes de la rétine (flèche) sont caractéristiques. Des anomalies maculaires sont souvent associées au rétinischisis comme dans cet exemple : un décollement fovéolaire (astérisque), une membrane épimaculaire (tête de flèche) et un trou lamellaire (étoile).

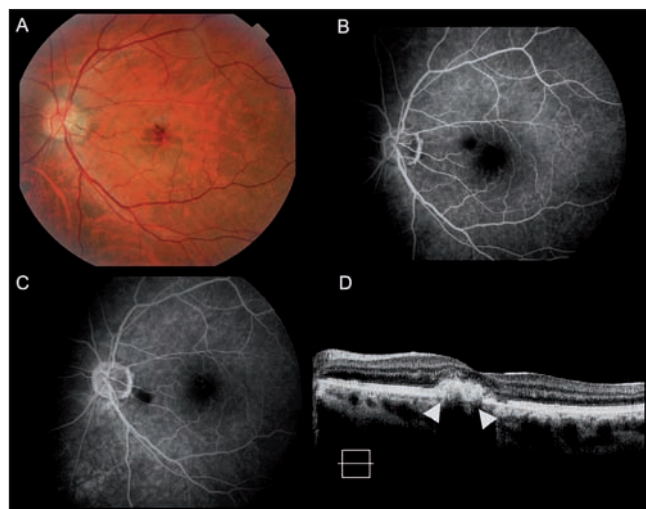
## Exsudation maculaire

**Les néovaisseaux du myope fort exsudent moins que ceux de la DMLA [3] (figure 3)**

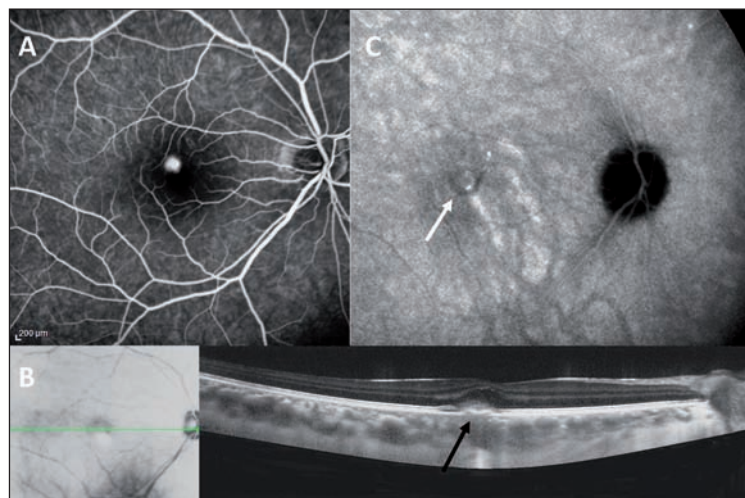
Les raisons de cette moindre exsudation ne sont pas connues. En AGF, ces néovaisseaux s'imprègnent rapidement mais diffusent le plus souvent faiblement, ce qui nécessite de réaliser des clichés tardifs (au-delà de 5 mn). En OCT, on visualise un épaississement fusiforme hyper-réfléctif du complexe membrane de Bruch-EP avec un œdème intra- ou sous-rétinien adjacent souvent très faible. L'OCT permet de retrouver le néovaisseau maculaire en réalisant un « mapping » avec des espaces très fins entre les lignes ou en recherchant directement le néovaisseau en déplaçant le scan dans l'aire maculaire. Les signes d'activité néovasculaire en OCT et angiographie sont parfois très discordants, avec des signes d'exsudation présents à l'OCT et pas en angiographie et inversement (figure 4). Les deux examens sont complémentaires et la présence d'exsudation sur un seul des deux doit conduire à un traitement. L'ICG peut être utile en cas de doute après la réalisation de l'OCT et de l'AGF, mais du fait de la faible diffusion des néovaisseaux et de la visualisation gênante des vaisseaux choroïdiens normaux à travers l'atrophie, elle reste souvent peu contributive. Le suivi des néovaisseaux choroïdiens du myope fort se fait en fonction des examens ayant contribué au diagnostic de départ : si on note à l'OCT une nette disparition de l'exsudation après traitement, une nouvelle angiographie n'est pas utile ; si au contraire l'exsudation était faible avant traitement, l'angiographie permet de vérifier la diminution de la diffusion fluoresceïnique. L'ICG n'apporte pas d'intérêt dans le suivi de ces néovaisseaux.

### Les ruptures de la membrane de Bruch sont fréquentes chez le myope fort

Elles prennent l'aspect de fines lignes blanchâtres irrégulières en région maculaire et radiaire autour du conus. Elles peuvent être asymptomatiques ou s'accompagner d'un saignement sous-rétinien. Elles se visualisent très bien en clichés autofluorescents apparaissant hypofluorescentes au début puis hyperfluorescentes lorsqu'elles sont calcifiées. En AGF, elles apparaissent comme de fines lignes hyperfluorescentes sans diffusion aux temps tardifs. En cas d'hémorragie rétrofovéolaire, la baisse de vision est conséquente et le diagnostic n'est pas aisé. L'hémorragie peut être confondue avec un néovaisseau choroïdien et elle masque une éventuelle diffusion en angiographie. L'OCT permet souvent de vérifier l'intégrité de l'EP sous l'hémorragie pour rectifier le diagnostic. Dans ces cas, l'ICG est utile : les images infra-



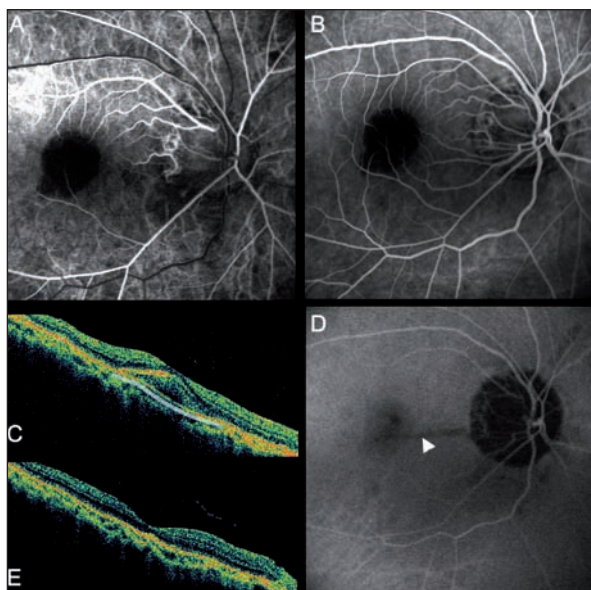
**Figure 3.** Les néovaisseaux du myope exsudent peu. Le néovaisseau choroïdien (NVC) est visible au fond d'œil grâce à une hémorragie rétinienne associée (A). On n'observe aucun signe de diffusion de fluoresceïne au temps précoce de l'angiographie (B), ni au temps tardif (C). En OCT, on visualise l'épaississement fusiforme et hyperreflectif du complexe membrane de Bruch-EP, typique des néovaisseaux (D, flèches), mais pas d'épaississement exsudatif de la rétine ni de DSR (D).



**Figure 4.** Discordance entre l'AGF et l'OCT. En AGF, on observe une diffusion franche du colorant au temps tardif (A), correspondant à l'exsudation du néovaisseau. L'OCT visualise le néovaisseau (flèche), mais, contrairement à l'angiographie, ne montre pas de signe d'exsudation : il n'y a pas d'accumulation liquidienne intra- ou sous-rétinienne (B). L'ICG au temps tardif montre un anneau pigmenté hypofluorescent typique autour du néovaisseau mais pas d'hyperfluorescence : l'ICG est rarement contributive dans l'examen des néovaisseaux du myope (flèche) (C).

rouges passent à travers l'hémorragie et l'absence d'hyperfluorescence peut éliminer un néovaisseau ; la rupture de la membrane de Bruch à l'origine du saignement peut apparaître hypofluorescente au temps tardif (figure 5).





**Figure 5.** Rupture de la membrane de Bruch. Cette rupture est associée à une hémorragie sous-rétinienne qui réalise un effet masque en AGF au temps précoce (A) comme au temps tardif (B). Ce masquage empêche la visualisation d'un néovaisseau éventuel ; en revanche, l'OCT montre que l'EP est intègre sous l'hémorragie (C, ligne blanche). L'ICG au temps tardif permet de visualiser la rupture de la ligne de Bruch (D, flèche). Le contrôle OCT à 15 jours montre un profil fovéolaire normal et une disparition de l'hémorragie rétrofovéolaire (E).

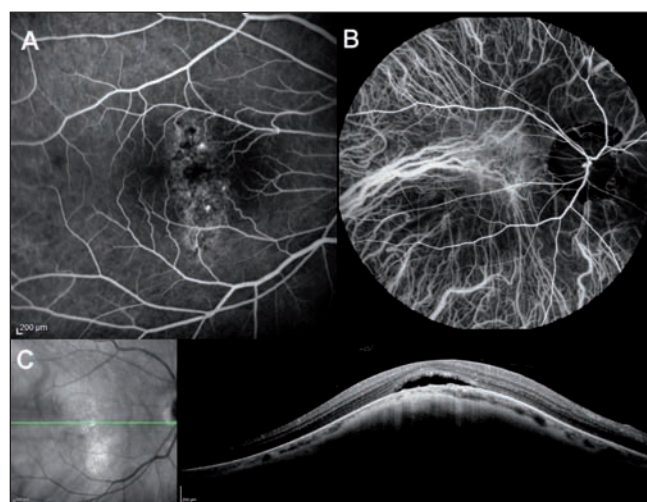
## Le syndrome de dysversion papillaire peut être associé à un décollement séreux rétinien

Le syndrome de dysversion papillaire est souvent associé à une forte myopie. Ces décollements séreux rétinien (DSR) sont associés à des points de fuite localisés parafovéolaires en AGF. Il existe souvent dans ces cas des remaniements de l'EP dans la région de la diffusion dont la cause pourrait être des lésions mécaniques de la zone de transition entre la sclère normale et le staphylome [4]. Le mécanisme de la survenue de ces DSR n'est pas exactement connu. Il serait peut-être proche de celle des choriorétinopathies séreuses centrales (CRSC) dont les caractéristiques angiographiques et OCT sont similaires. Dans ces zones de remaniement, il peut également apparaître des néovaisseaux choroïdiens qui sont à rechercher à l'OCT car ces derniers peuvent également être à l'origine d'un DSR.

## Macula bombée compliquée d'un DSR, une anomalie rare

La macula bombée est une forme particulière de staphylome du myope fort [5]. Il s'agit d'une protrusion convexe de la macula au sein d'un staphylome myopique postérieur. Cette anomalie est rare et s'accompagne d'une baisse de vision modérée. Cette baisse de vision pourrait être due aux altérations de l'EP dans la région maculaire qui accompagnent quasi systématiquement la maladie,

ou à la présence d'un DSR beaucoup plus rare (2 à 10 % des cas). Les anomalies pigmentaires, le DSR et le bombement vers l'avant de la choroïde peuvent faire penser à des néovaisseaux choroïdiens myopiques. L'OCT permet de faire le diagnostic en montrant la protrusion de la région maculaire associée à un épaississement scléral, un amincissement de la choroïde, la rétine ayant un aspect normal. En AGF, les plages d'atrophies de l'EP associées à la macula bombée sont rapidement hyperfluorescentes et le restent aux temps tardifs sans diffusion de colorant. Ces plages sont hypofluorescentes en autofluorescence. Il est à noter qu'il n'y a pas d'exsudation intrarétinienne, même en présence d'un DSR. L'ICG est normale (figure 6).



**Figure 6.** Macula bombée chez le myope fort. Les altérations de l'EP sont visibles en angiographie par un effet fenêtre dans la région maculaire (A). L'ICG est normale et élimine une tumeur choroïdienne (B). L'OCT est typique, associant cette voussure antérieure de la sclère, de la choroïde, de l'EP et de la neurorétine à un DSR sans que l'EP ni la neurorétine ne soient anormalement épaissies (C).

## Bibliographie

1. Takano M, Kishi S. Foveal retinoschisis and retinal detachment in severely myopic eyes with posterior staphyloma. *Am J Ophthalmol.* 1999;128(4):472-6.
2. Benhamou N *et al.* Macular retinoschisis in highly myopic eyes. *Am J Ophthalmol.* 2002;133(6):794-800.
3. Keane PA, Liakopoulos S, Chang KT *et al.* Comparison of the optical coherence tomographic features of choroidal neovascular membranes in pathological myopia versus age-related macular degeneration, using quantitative subanalysis. *Br J Ophthalmol.* 2008;92(8):1081-5.
4. Cohen SY, Quentel G, Guiberteau B, Delahaye-Mazza C, Gaudric A. Macular serous retinal detachment caused by subretinal leakage in tilted disc syndrome. *Ophthalmology.* 1998;105(10):1831-4.
5. Gaucher D, Erginay A, Leclaire-Collet A, Haouchine B, Puech M, Cohen SY *et al.* Dome-shaped macula in eyes with myopic posterior staphyloma. *Am J Ophthalmol.* 2008;145(5):909-14.



## Premières images du Multicolor™ – Scanning Laser Imaging

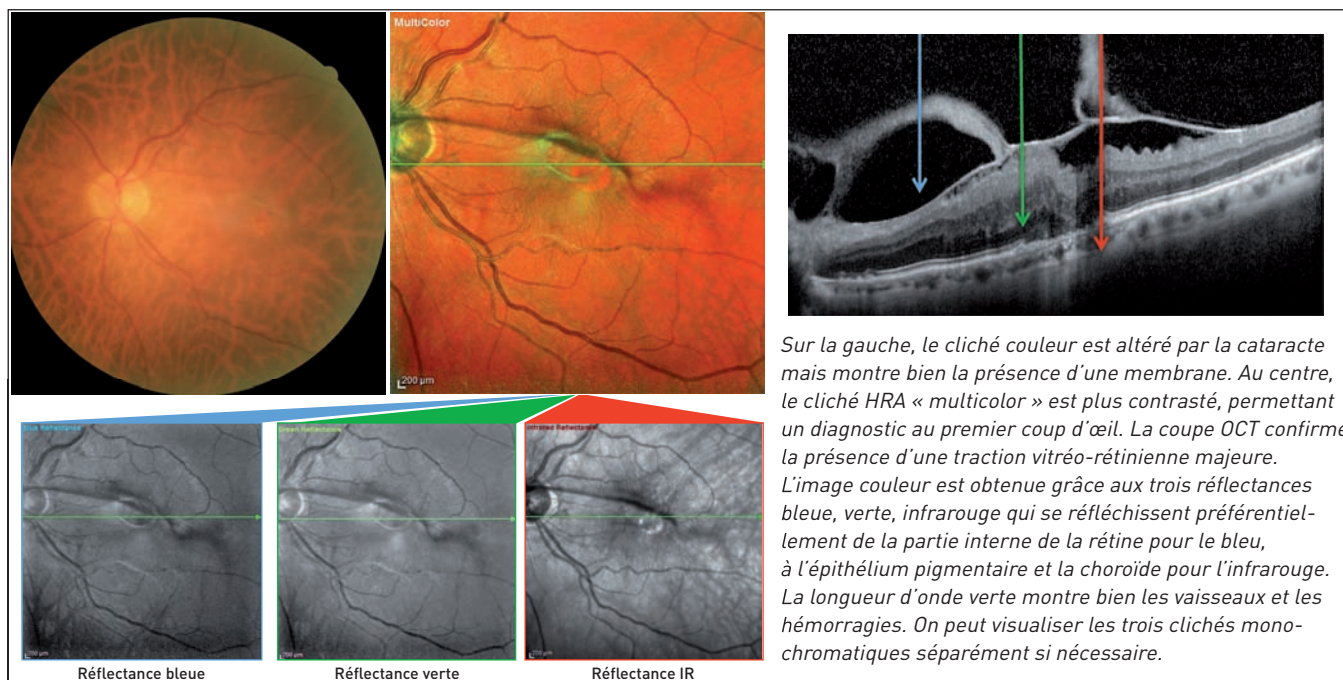
Vincent Gualino<sup>1,2</sup>, Olivier Heldenbergh<sup>1</sup>, Benjamin Wolff<sup>3</sup>

**N**ous profitons de ce numéro dédié à l'imagerie multimodale dans les pathologies rétiniennes pour vous présenter quelques images obtenues grâce au nouveau module Multicolor™ – Scanning Laser Imaging de l'angiographe-OCT combiné Spectralis® (Heidelberg Engineering).

L'angiographe HRA2 avait déjà la possibilité de faire des images en réflectance infrarouge (820 nm) et en réflectance bleue (488 nm). L'ajout d'une troisième source laser avec une longueur d'onde verte (515 nm) permet de composer une image en couleur du fond d'œil. L'acquisition des trois longueurs d'onde se fait dans un même temps avec une visualisation couleur du fond d'œil en temps réel sur l'écran de contrôle. Elle peut être couplée à la réalisation simultanée d'une coupe OCT. L'eye tracker est toujours d'une aide précieuse et permet, entre autres, de faire des sommations d'images, ce qui améliore significativement leur résolution.

L'image du fond d'œil ainsi reconstituée n'est pas tout

à fait comparable à celle obtenue avec un rétinographe standard. Les couleurs sont plus tranchées et peuvent tendre vers le vert. Cependant, après quelques essais, les acquisitions sont rapidement de meilleure qualité et on s'habitue sans difficulté à ce nouveau cliché couleur. La quantité d'informations qu'il apporte est très appréciable. D'une part, il permet la visualisation de détails parfois difficilement identifiables sur un cliché couleur standard ; d'autre part, la résolution des images permet une analyse beaucoup plus précise des détails et ce même au travers d'une pupille peu dilatée. Enfin, la qualité des images reste préservée même en présence d'une cataracte évoluée.



Sur la gauche, le cliché couleur est altéré par la cataracte mais montre bien la présence d'une membrane. Au centre, le cliché HRA « multicolor » est plus contrasté, permettant un diagnostic au premier coup d'œil. La coupe OCT confirme la présence d'une traction vitréo-rétinienne majeure. L'image couleur est obtenue grâce aux trois réflectances bleue, verte, infrarouge qui se réfléchissent préférentiellement de la partie interne de la rétine pour le bleu, à l'épithélium pigmentaire et la choroïde pour l'infrarouge. La longueur d'onde verte montre bien les vaisseaux et les hémorragies. On peut visualiser les trois clichés monochromatiques séparément si nécessaire.

Figure 1. Il s'agit d'un patient de 81 ans, phaque avec une cataracte prononcée, qui présente un syndrome de traction vitréo-rétinien.