



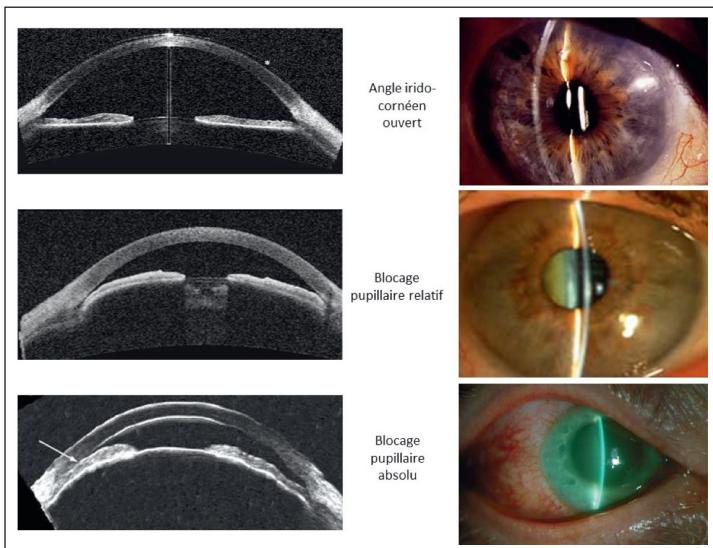
## Prise en charge des glaucomes par fermeture de l'angle

Florent Aptel

**L**e glaucome est la deuxième cause de cécité dans le monde, avec environ 80 à 110 millions de personnes atteintes dont environ 5 à 8 millions de cécité [1]. Mondialement, le glaucome primitif par fermeture de l'angle affecte 15 à 20 millions de personnes, dont 4 à 5 millions atteintes de cécité bilatérale, alors que le glaucome primitif à angle ouvert affecte 50 à 80 millions de personnes, dont 3 à 4 millions atteintes de cécité bilatérale. Les glaucomes par fermeture de l'angle aboutissent donc plus souvent à la cécité et représentent un problème majeur de santé publique. En Europe et aux États-Unis, les glaucomes à angle ouvert représentent 80 à 90% des cas de glaucome, et les glaucomes par fermeture de l'angle 10 à 20%. En Asie, les glaucomes par fermeture de l'angle représentent 70 à 80% des cas.

Les glaucomes primitifs par fermeture de l'angle sont dus à une situation de blocage pupillaire, c'est-à-dire une distance suffisamment faible entre la face postérieure de l'iris et la face antérieure du cristallin pour entraîner l'apparition d'un gradient de pression entre la chambre antérieure et la chambre postérieure de l'œil. Le gradient

de pression repousse la racine de l'iris vers l'avant et ferme partiellement ou complètement l'angle irido-cornéen, empêchant l'évacuation de l'humeur aqueuse en dehors de l'œil. Cette situation peut élever la pression intraoculaire de façon chronique ou brutale (crise aiguë de fermeture de l'angle), et éventuellement entraîner une neuropathie optique (glaucome primitif par fermeture de l'angle). La Société française du glaucome a récemment édité des recommandations relatives à la prise en charge de cette forme de glaucome [2].



**Figure 1.** Mécanismes des glaucomes par fermeture de l'angle : blocage pupillaire.

Centre ophtalmologique Visis et Médipôle Elsan, Perpignan

**Tableau.** Définition des différentes situations cliniques [1].

Suspicion de fermeture primitive de l'angle <i>Primary angle-closure suspects PACS</i>	≥180° de contact irido-trabéculaire, PIO normale, pas de SAP, pas de neuropathie optique
Fermeture primitive de l'angle <i>Primary angle-closure (PAC)</i>	≥180° de contact irido-trabéculaire, avec une PIO élevée et/ou des SAP, pas de neuropathie optique
Glaucome primitif par fermeture de l'angle <i>Primary angle-closure glaucoma (PACG)</i>	Fermeture primitive de l'angle avec une neuropathie optique glaucomateuse
Fermeture aiguë de l'angle <i>Acute angle-closure (AAC)</i>	Fermeture primitive de l'angle avec une hypertonie brutale et symptomatique

SAP = synéchies antérieures périphériques.

## Principes généraux du traitement

Le traitement de première intention consiste à lever le blocage pupillaire afin de rouvrir l'angle irido-cornéen et de permettre l'évacuation de l'humeur aqueuse en dehors de l'œil, soit en réalisant une iridotomie laser, soit en enlevant le cristallin. Lorsque la baisse pressionnelle n'est pas suffisante pour empêcher une évolution de la neuropathie glaucomateuse, la prise en charge complémentaire est très similaire à celle d'un glaucome à angle ouvert : collyres hypotonisants, en monothérapie d'abord puis en combinaison si besoin, et enfin chirurgies filtrantes si le traitement médical n'est pas suffisant [3,4]. Certaines techniques laser spécifiques telles que l'iridoplastie sont réservées à certaines formes secondaires de fermeture de l'angle, peu fréquentes, notamment les syndromes d'iris plateau.

## Iridotomie ou chirurgie du cristallin ?

Une grande étude de haut niveau de preuve (*Effectiveness of early lens extraction with intraocular lens implantation for the treatment of primary angle-closure glaucoma*, EAGLE), étude multicentrique randomisée, a été récemment réalisée dans le but de définir la place respective de l'extraction du cristallin et de l'iridotomie périphérique au laser dans la prise en charge des fermetures de l'angle compliquées d'une hypertension oculaire et des glaucomes primitifs par fermeture de l'angle [3,5,6]. Dans cette étude, 418 patients de 50 ans ou plus ont été inclus, sans cataracte significative, ayant une PIO de 30 mmHg ou plus, associée à une fermeture de l'angle, avec ou sans neuropathie glaucomateuse. Les auteurs ont comparé l'efficacité d'une extraction du cristallin clair d'emblée à la réalisation d'une iridotomie laser associée à un traitement médical. Le groupe pour lequel avait été pratiquée l'extraction du cristallin clair d'emblée avait de meilleurs résultats par rapport au groupe iridotomie associée au traitement médical, en termes de coûts de prise en charge pour le système de santé, de qualité de vie pour le patient, de réduction de la PIO et du nombre de collyres antiglaucmateux, ainsi que sur la réduction du nombre de chirurgies filtrantes nécessaires à long terme.

Il semble donc licite de proposer à un sujet âgé et presbyte présentant une fermeture de l'angle associée à une hypertension importante, et éventuellement une neuropathie glaucomateuse, une extraction du cristallin. Les bénéfices et risques des 2 stratégies possibles (iridotomie laser et extraction du cristallin) devront être clairement expliqués au patient avant d'en retenir une, notamment lorsque le cristallin est encore transparent et l'acuité visuelle non diminuée. L'imagerie de l'angle et du segment antérieur

## Clinique

peut apporter des arguments en faveur du rôle du cristallin dans la fermeture de l'angle, en particulier la mesure d'une flèche cristallinienne très positive. Pour les sujets de moins de 60 ans et présentant un cristallin sans opacités, et *a fortiori* s'ils possèdent encore une capacité accommodative, l'iridotomie laser reste probablement le traitement de premier choix.

### Quelle place pour le traitement médical ?

Le traitement de première intention est quasiment toujours laser ou chirurgical et a pour but de lever le blocage pupillaire. Même lorsque ces traitements sont bien conduits, la persistance d'une hypertonie est fréquente pour différentes raisons (persistance de synéchies empêchant l'accès au trabéculum, remaniements tissulaires du trabéculum altérant sa perméabilité). Dans ces situations, les études ont montré que toutes les classes thérapeutiques disponibles permettaient une réduction de la PIO, celles réduisant la sécrétion d'humeur aqueuse (bêtabloquants, alpha-agonistes et inhibiteurs de l'anhydrase carbonique), mais également celles facilitant l'évacuation par voie uvéosclérale (analogues de prostaglandines). L'objectif est alors le même que dans le cas d'un glaucome à angle ouvert : obtenir par une monothérapie ou par une combinaison de plusieurs molécules une pression permettant d'éviter une évolution de la neuropathie glaucomateuse.

Les agents réduisant la sécrétion ciliaire (bêtabloquants, alpha-agonistes et inhibiteurs de l'anhydrase carbonique) réduisent la PIO en cas de fermeture de l'angle irido-cornéen. L'efficacité est similaire ou à peine inférieure à celle observée chez des patients atteints d'un glaucome à angle ouvert (20 à 30% de réduction de la PIO). La posologie et les règles d'utilisation sont les mêmes. De nombreuses études ont évalué l'effet des analogues de prostaglandines dans le cas d'une fermeture de l'angle. Elles ont toutes montré un effet hypotenseur important des différentes molécules disponibles (30 à 35% de baisse de la PIO), avec peu de non-répondeurs [4]. De façon intéressante, cet effet est retrouvé même en cas de synéchies antérieures étendues sur 360°.

### Quelle place pour la chirurgie ?

La chirurgie filtrante est envisagée dans le cas d'une neuropathie glaucomateuse progressive sous traitement médical maximal et malgré une suppression du blocage pupillaire. Elle peut également être envisagée plus rapidement – et même parfois en traitement de première ligne – si la PIO est très élevée et associée à des synéchies antérieures périphériques étendues. Dans de tels cas,

un effet suffisant de l'iridotomie laser ou de l'extraction du cristallin est peu probable. La technique de choix reste la trabéculotomie avec application d'antimitotiques.

La chirurgie de pontage trabéculaire peut être réalisée en combinaison avec une extraction du cristallin. Elle est proposée en l'absence de synéchies angulaires étendues. Des études ont montré une baisse pressionnelle plus importante avec une chirurgie combinée cataracte + pontage trabéculaire par rapport à une chirurgie de la cataracte seule.

### Quel traitement préventif ?

Il était anciennement estimé que tout sujet dont l'angle était étroit pouvait bénéficier d'une iridotomie laser. De nombreux travaux ont en fait montré que la réalisation d'une iridotomie périphérique n'empêchait pas toujours l'évolution vers une hypertonie ou un glaucome par fermeture de l'angle, et qu'elle pouvait avoir des effets secondaires, certes rares mais potentiellement durables et impactant la qualité de vie (notamment dysphotopies et cataracte induite). Deux études récentes ont fait évoluer les indications de l'iridotomie dans la prise en charge des patients ayant un angle étroit : l'étude *Zhongshan Angle Closure Prevention (ZAP)* et la *Singapore Asymptomatic Narrow Angles Laser Iridotomy Study*. La première, étude monocentrique réalisée en Chine sur 889 sujets suivis pendant 72 mois, a étudié la place de l'iridotomie laser dans la prévention des fermetures de l'angle [7]. Les critères d'inclusion étaient des sujets suspects de fermeture de l'angle (FA), avec en gonioscopie un contact iridotrabéculaire sur au moins 180°, en l'absence de synéchies angulaires, d'hypertonie ou de glaucome. Chaque patient a été randomisé, avec un œil traité par iridotomie laser, l'autre œil bénéficiant d'un suivi. Le critère de jugement était l'incidence des fermetures primitives de l'angle à 72 mois, définies par la présence des critères suivants : tension oculaire supérieure à 24 mmHg à 2 reprises, développement de synéchies angulaires sur au moins 1 heure ou la survenue d'un épisode de fermeture de l'angle ou d'un glaucome. L'étude a conclu à la faible incidence globale des FA, même dans le groupe contrôle (4,19/1 000 yeux/an dans le groupe iridotomie vs 7,97/1 000 dans le groupe contrôle), et à la faible incidence de survenue de crise de fermeture de l'angle (1 sujet dans le groupe iridotomie vs 5 dans le groupe contrôle). La *Singapore Asymptomatic Narrow Angles Laser Iridotomy Study* avait une méthodologie très comparable [8]. Réalisée sur 480 patients (92% d'origine chinoise) suivis sur 5 ans, elle a retrouvé des résultats similaires et conclu qu'il fallait traiter environ 22 patients asymptomatiques ayant un angle étroit par iridotomie laser pour prévenir une fermeture de l'angle ou

le développement d'un glaucome par fermeture de l'angle.

La conclusion des auteurs était que l'iridotomie laser peut donc ne pas être proposée systématiquement à tous les sujets présentant un angle iridocornéen étroit. La situation clinique et la présence de facteurs de risques associés doivent être évalués au cas par cas, pour décider d'un simple suivi ou de la réalisation d'une iridotomie laser.

Certaines situations représentent une indication d'iridotomie laser non contestable :

- œil adelphe d'un œil ayant présenté une crise aiguë de fermeture de l'angle ;
- existence d'une ou plusieurs synéchies antérieures périphériques ;
- symptômes témoignant de crises subaiguës sur un angle suspect de fermeture (épisodes de douleurs nocturnes ou vespérales, perception de halos colorés).

D'autres éléments peuvent aider à la décision de réalisation d'une iridotomie laser :

- antécédents familiaux de glaucome par fermeture de l'angle ;
- nécessité de dilater la pupille pour examen répétitif (diabète) ;
- prises médicamenteuses systémiques pouvant favoriser une crise de fermeture de l'angle ;
- éloignement d'un centre ophtalmologique en cas de survenue d'une crise aiguë et/ou de difficulté d'accès aux soins.

### Références bibliographiques

- [1] Bluwol E, Labbé A, Aptel F. Management of primary angle-closure. Recommendations of the French Glaucoma Society. *J Fr Ophthalmol.* 2023; 46(4):393-7.
- [2] Lai JS, Liu DT, Tham CC *et al.* Epidemiology of acute primary angle-closure glaucoma in the Hong Kong Chinese population: prospective study. *Hong Kong Med J.* 2001;7(2):118-23.
- [3] He M, Jiang Y, Huang S *et al.* Laser peripheral iridotomy for the prevention of angle closure: a single-centre, randomised controlled trial. *Lancet.* 2019;393(10181):1609-18.
- [4] Sihota R, Saxena R, Agarwal HC, Gulati V. Crossover comparison of timolol and latanoprost in chronic primary angle closure glaucoma. *Arch Ophthalmol.* 2004;122(2):185-9.
- [5] Azuara-Blanco A, Burr J, Ramsay C *et al.* Effectiveness of early lens extraction for the treatment of primary angle-closure glaucoma (EAGLE): a randomised controlled trial. *Lancet.* 2016;388(10052):1389-97.
- [6] Mitchell WG, Azuara-Blanco A, Foster PJ *et al.* Predictors of long-term intraocular pressure control after lens extraction in primary angle closure glaucoma: results from the EAGLE trial. *Br J Ophthalmol.* 2022; bjophthalmol-2021-319765.
- [7] Xu BY, Friedman DS, Foster PJ *et al.* Ocular biometric risk factors for progression of primary angle closure disease: The Zhongshan Angle Closure Prevention Trial. *Ophthalmology.* 2022;129(3):26775.
- [8] Baskaran M, Kumar RS, Friedman DS *et al.* The Singapore Asymptomatic Narrow Angles Laser Iridotomy Study: Five-year results of a randomized controlled trial. *Ophthalmology.* 2022;129(2):147-58.